kammern. Tate er dies nicht, müßte die Vorhoferregung schneller ablaufen, als es in Wirklichkeit geschieht.

Manchmal ist im Anschluß an die Refraktärphase eine sogenannte „supernormale Phase " nachweisbar. In dieser Periode sind die Zellen besonders erregbar, so daß auch ein kleiner Reiz eine Rhythmusstörung auslösen kann (Abb. **5 d**).

Erregungsablauf und EKG-Bild

Wie bereits im Abschnitt über das Reizbildungs- und Erregungsleitungssystem beschrieben, ist im Myokard neben der Arbeitsmuskulatur ein spezifisches Muskelsystem vorhanden. Dieses umfaßt den Sinusknoten, die rialen Leitungsbahnen, den AV-Knoten, das His-Bündel, den rechten und linken Tawara-Schenkel sowie die Purkinje-Fasern.

beim Schrittmachermyokard (spezifisch Muskelsystem) und Arbeitsmyokard grundsätzlich unterschiedlich. Beim Arbeitsmyokard beträgt das Ruhemembranpotential −90 mV, während beim Schrittmachermyokard ein stabiles Ruhemembranpotential fehlt. Im einzelnen stellt sich das Aktionspotential wie folgt dar:

Das Aktionspotential des Sinusknoten zeigt einen langsamen Anstieg, es kommt einer langsamen Weiterleitung der Erregung Der Sinusknoten besitzt aber außerdem ei sogenannte steile spontane diastolische D polarisation, die nach Erreichen von 60 mV (Schrittmacherpotential) einen Impu auslöst. Diese spontane diastolische Depo risation ist im Sinusknoten am steilsten. D Steilheit bestimmt jeweils die Reizbildung frequenz. Das Aktionspotential der Vorho muskulatur unterscheidet sich von dem d

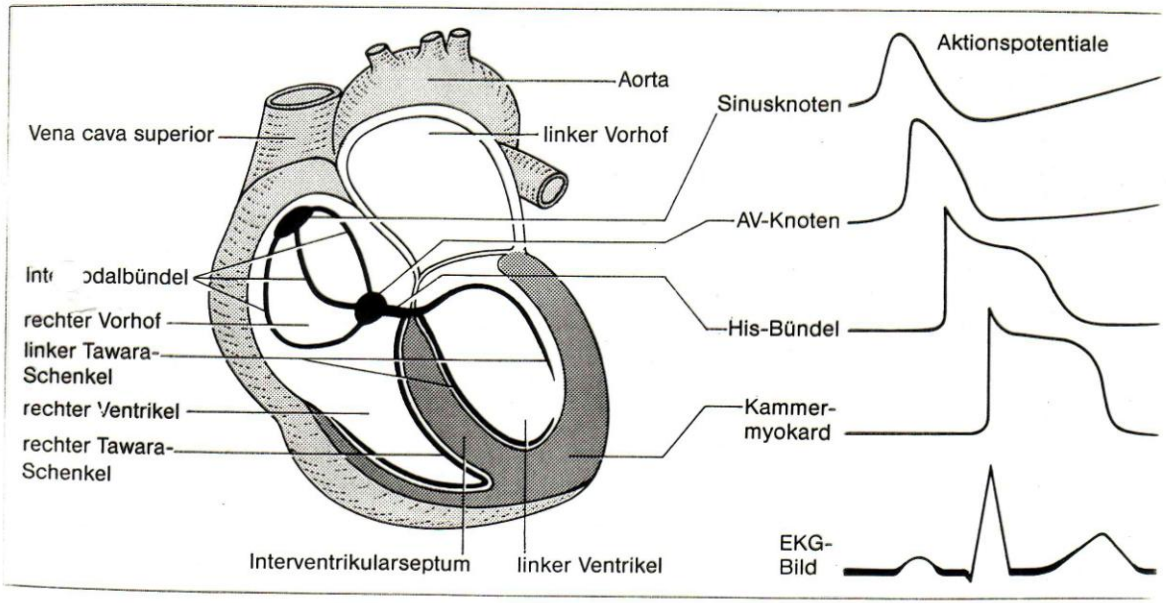

Abb. 6 Aktionspotentiale des Reizbildungs- und Erregungsleitungssystems sowie EKG.

KLEIN GOTTFRIED
25.10.1914
3/INT.-BEO/
9703783
Laboretiketten KH KIRCHDORF
Heilige - CardioSmart KH KIRCHDORF/INTENSIV
HF 56/min
I
II
III
AVR
AVL
AVF
V1
V2
V3
V4
V5
V6
16.Apr.97 06:19:06 25mm/s 10mm/mV 35Hz 50Hz Automatik V3.0d CS

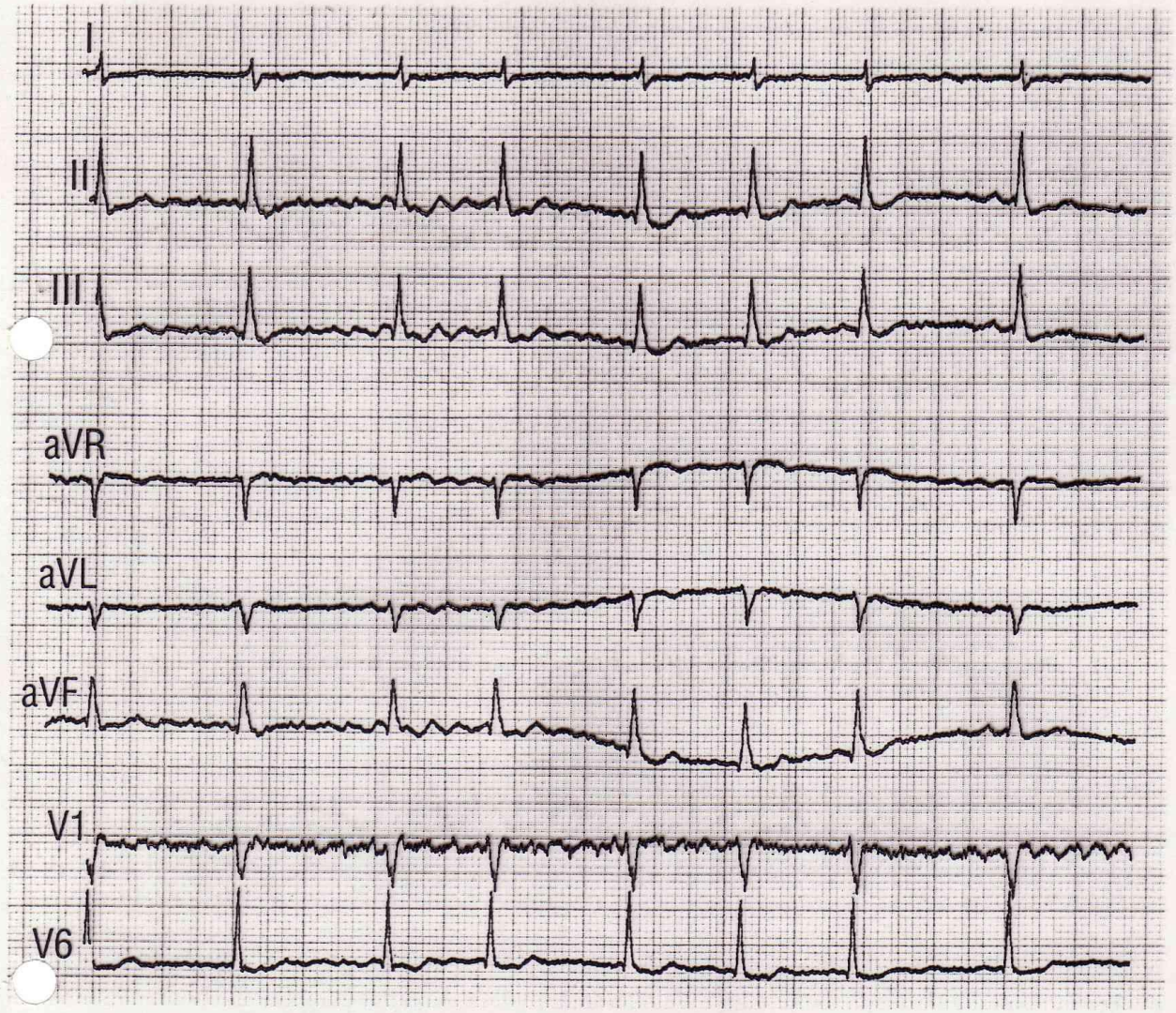

ɔ. 106 EKG: Normofrequente Arrhythmia absoluta. Mittlere Kammerfre-ɛnz ca. 82 S/min, Steiltyp. QRS-Dauer 95 ms, QT-Zeit 320 ms. Unregelmäßige Intervalle ohne erkennbare P-Wellen mit grobem bis feinem Flimmern der ınndlinie als Ausdruck der absoluten Arrhythmie bei Vorhofflimmern

Vitium bekannt,
Frage: Digitalisdosis erhöhen?

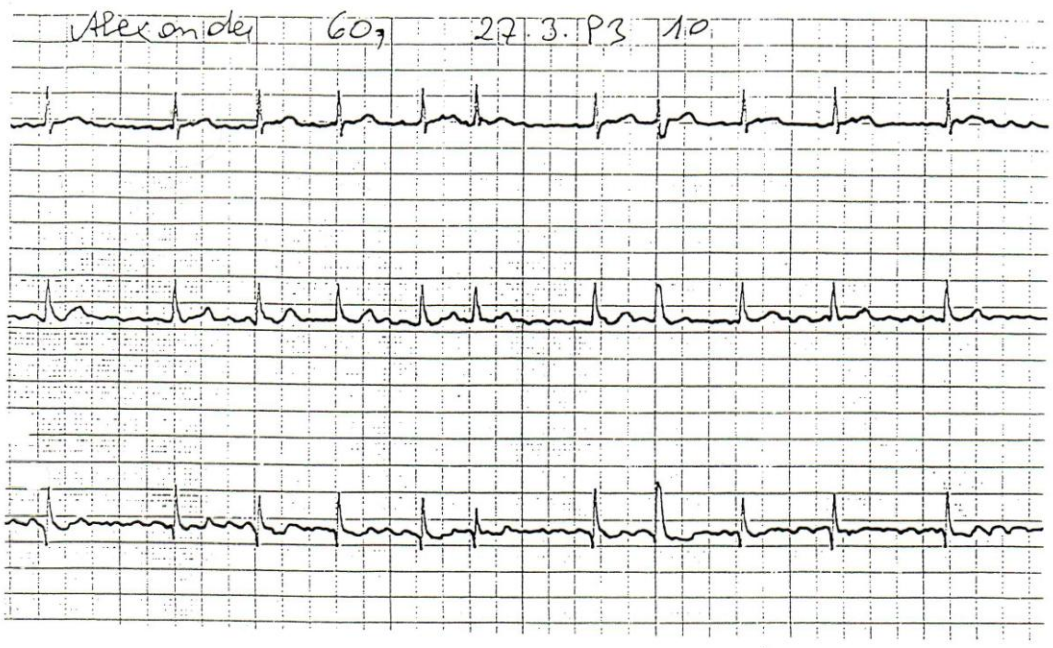

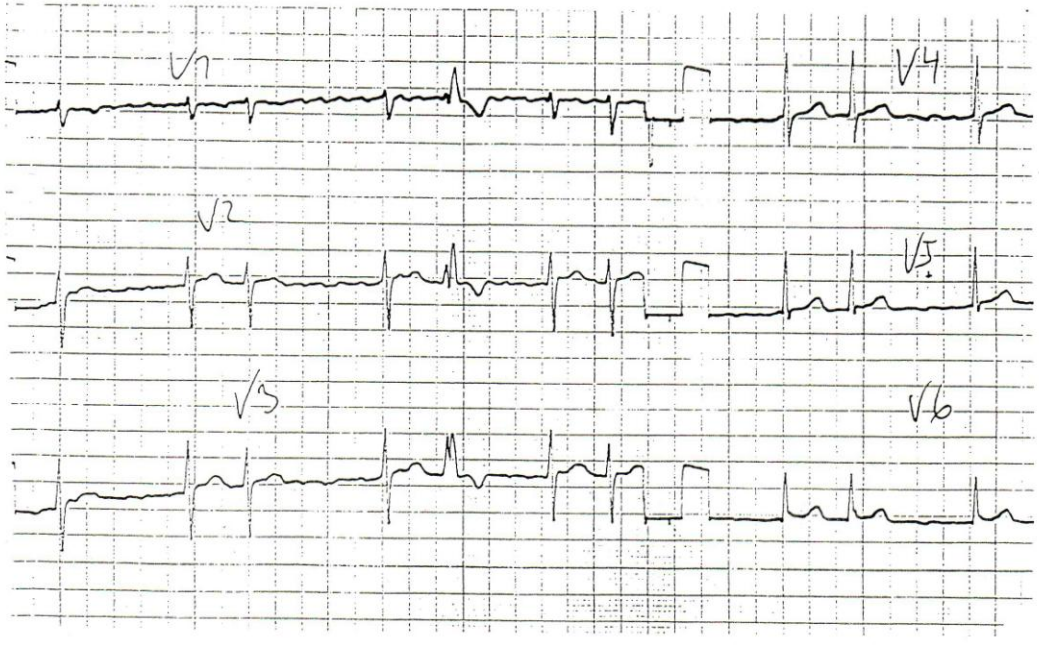

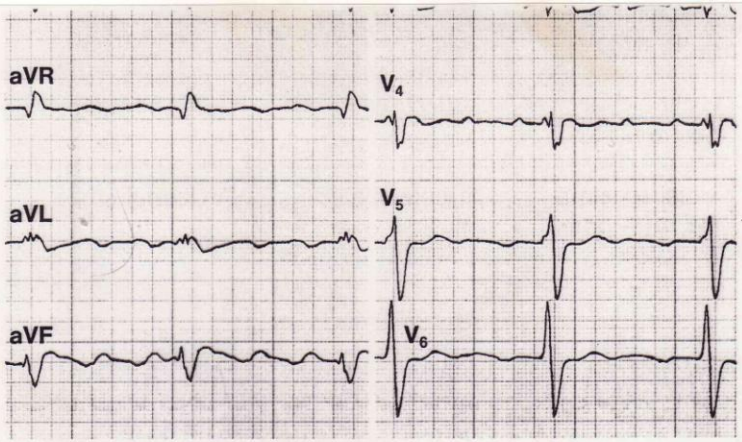

Abb. 460 Vorhofflatte
3 : 1-AV-Überleitung. K
AV-Kanal (kompletter E
sendefekt). Flatterfrequ
234/min. Kammerfrequ
Überdrehter Linkstyp u
diger Rechtsschenkelb
zikulärer Block).

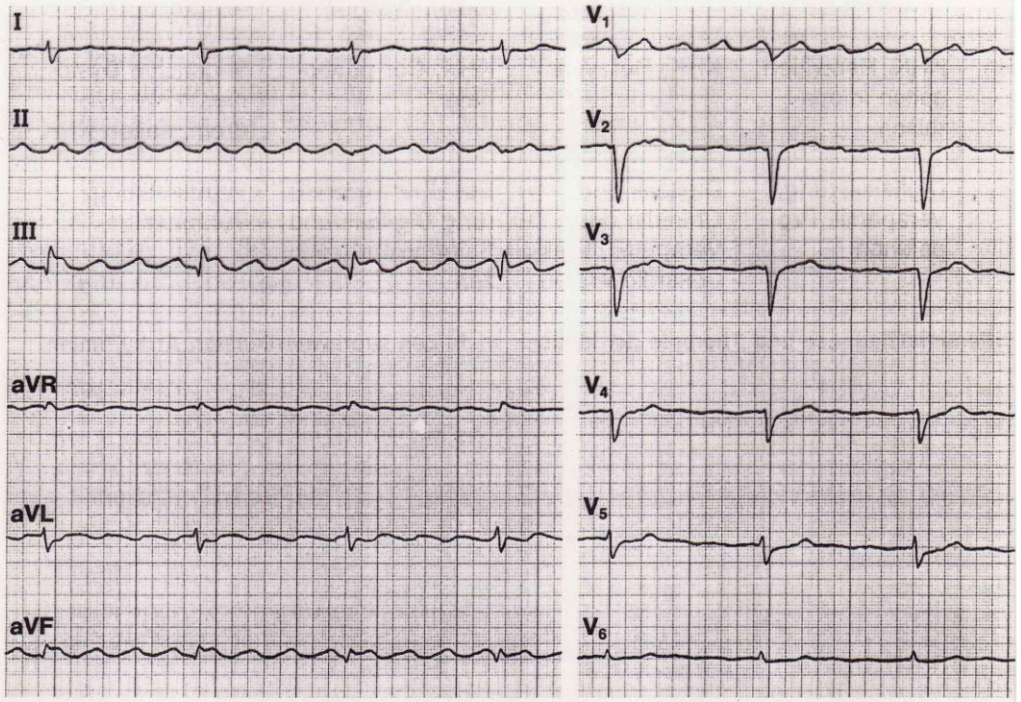

Abb. 461 Vorhofflattern mit 4 : 1-AV-Überleitung. Flatterwellen ungewöhnlich flach und wellen
sind häufig nach Digitalisierung zu sehen. Cave: Hinterwandinfarkt, kleine ST-Hebung in III und a

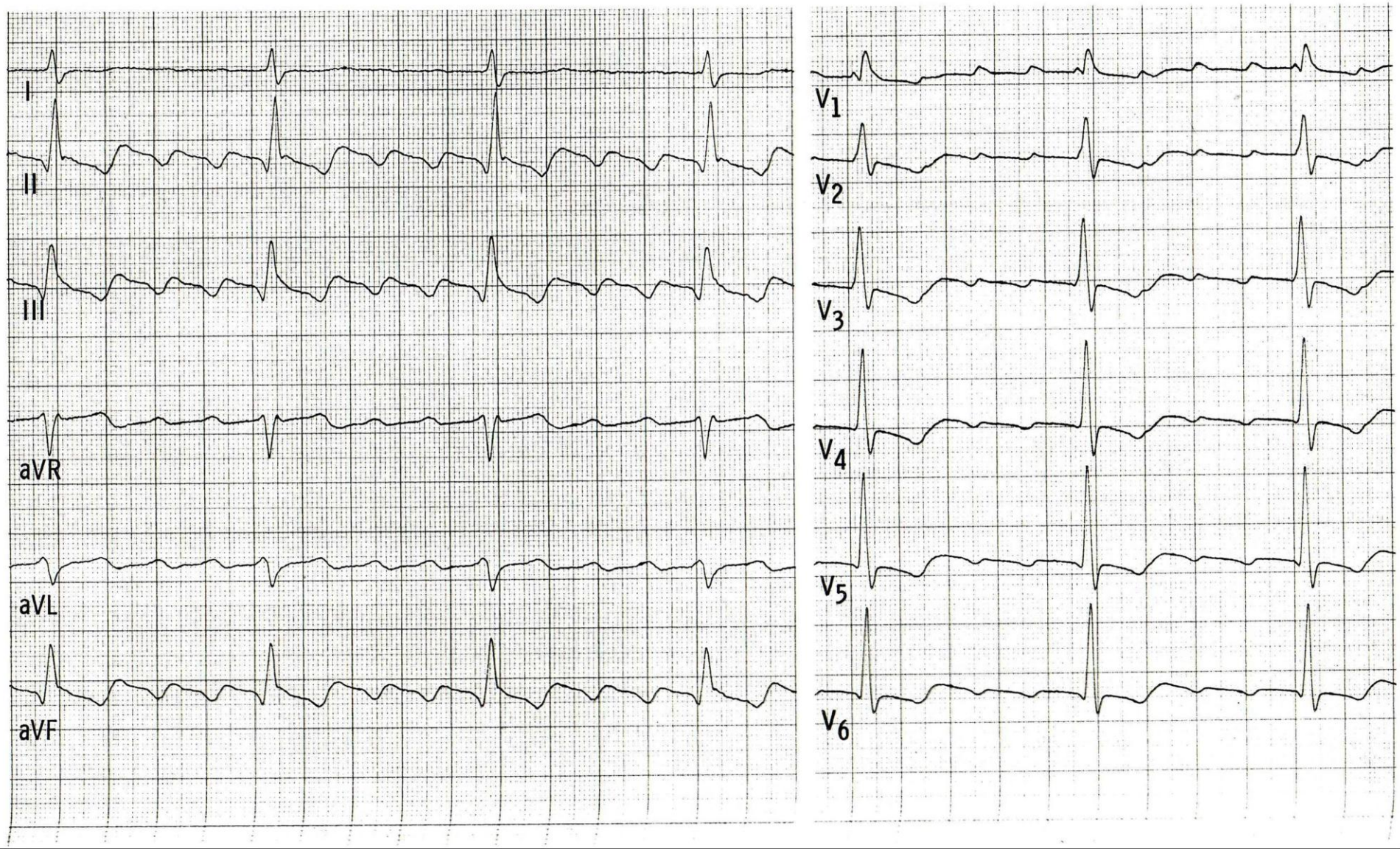
I
II
III
aVR
aVL
aVF
V1
V2
V3
V4
V5
V6

Prinzip

➤ Terminierung einer hämodynamisch tolerierbaren Tachykardie durch Unterbrechung der Kreiserregung mittels hochfrequenter Stimulation („Einfangen" der Tachykardie) durch Überstimulation.

⚠ ***Cave:*** Prinzipiell besteht dabei immer die Gefahr der Akzeleration mit Degeneration der Arrhythmie in eine schnellere, ungeordnete Form.

Antitachykarde Stimulation bei supraventrikulären Tachyarrhythmien

➤ **Indikationen:**

- Medikamentös therapierefraktäres oder hämodynamisch instabiles Vorhofflattern. Dies ist die häufigste Indikation, da Vorhofflattern oft medikamentös nur schwer beeinflußbar ist.
- Paroxysmale supraventrikuläre Tachykardien (SVT), z. B. Vorhoftachykardie (S. 141), Reentrytachykardie bei WPW-Syndrom (S. 149), AV-Knoten-Reentrytachykardie (S. 143). Bei den SVT ist fast immer die medikamentöse Kontrolle der Arrhythmien möglich, daher ist die antitachykarde Stimulation hier seltener indiziert.

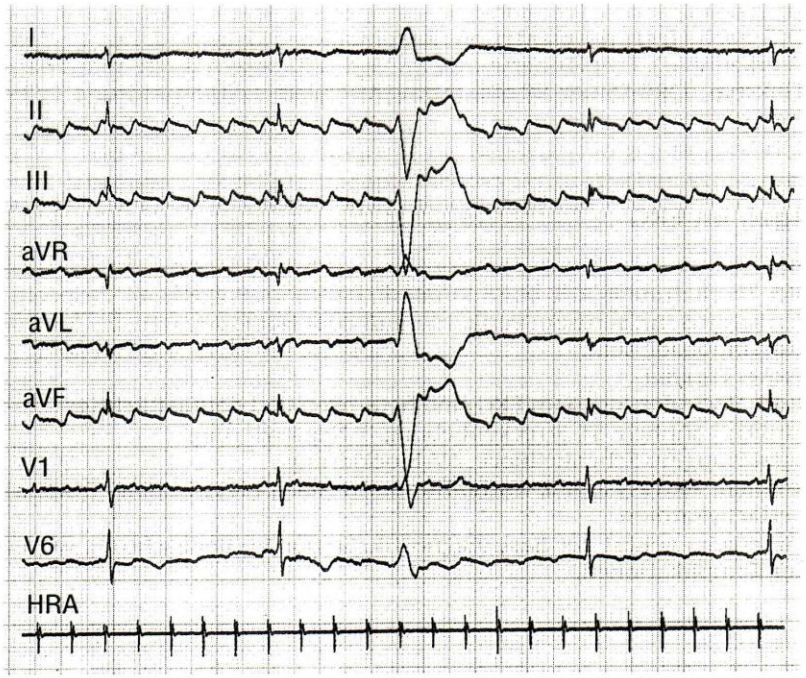

Abb. 181 a) Vorhofflattern vom gewöhnlichen Typ mit einzelnen VES bei junktionalem Ersatzrhythmus (45 S/min), PP-Intervall 240 ms, QRS-Dauer 80 ms, die Ableitung des hohen rechten Vorhofs (HRA) zeigt eine geordnete Aktivität von 240 ms Zykluslänge.

14.6 Karotissinus-Syndrom

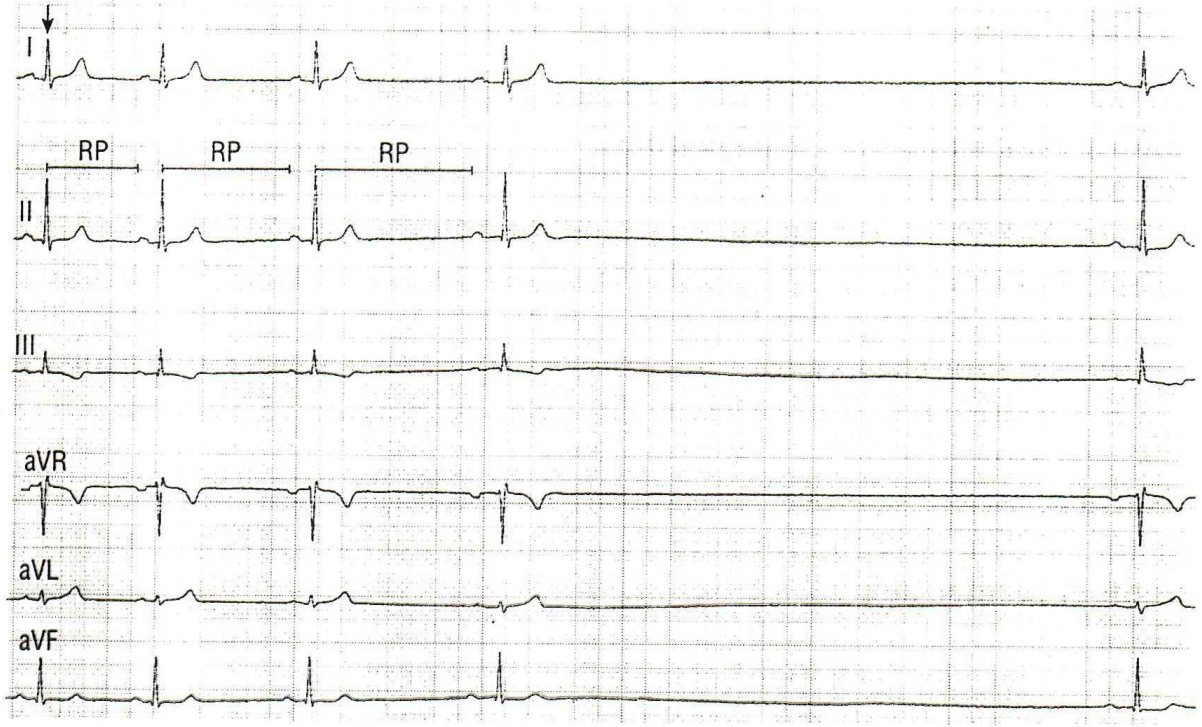

Abb. 85 EKG bei Karotisdruckversuch während Sinusrhythmus. Beginn der Ka tissinusmassage siehe Pfeil. Nach progredienter Zunahme des RP-Intervalls Sin arrest über 4,8 Sekunden, anschließend wieder eine Sinusaktion. Lagetyp: Indif renztyp. Morphologie: P-Welle, QRS-Komplex und T-Welle morphologisch una fällig

Therapie

- **Kardioinhibitorischer Typ:** Schrittmacherimplantation.
- **Vasopressorischer Typ:** Symptomatische Blutdrucktherapie.

achykardieanfällen werden Unruhe
tationen beobachtet.

stik

EKG

ot bereits das Ruhe-EKG einen Hin-
das Sinusknotensyndrom. So wer-
en der extremen Bradykardie, wie
sbradykardie, SA-Block oder lang-
rhofflimmern bzw. -flattern, ver-
configurierte P-Zacken bei intraatri-
ngsstörungen beobachtet. Zusätz-
nen schon im Ruhe-EKG bradykar-
rhythmen, wie z. B. ein AV-Ersatz-
ode eine AV-Dissoziation, vor.

2. Langzeit-EKG

Das Langzeit-EKG ist die wichtigste Methode in der Diagnostik des Sinusknotensyndroms. Es liefert gerade beim Verdacht auf ein Sinusknotensyndrom oft wichtigere Informationen als das Ruhe-EKG. So geschieht es nicht selten, daß eine extrem bradykarde Phase, ein Wechsel des Rhythmus, ein langsamer Ersatzrhythmus oder eine lange Asystoliepause, z. B. nur in der Nacht, auftreten. Sollte im Langzeit-EKG trotz geklagter Beschwerden kein auffälliger Befund gefunden werden, dann ist eine ein- bis mehrmalige Wiederholung dringend zu empfehlen.

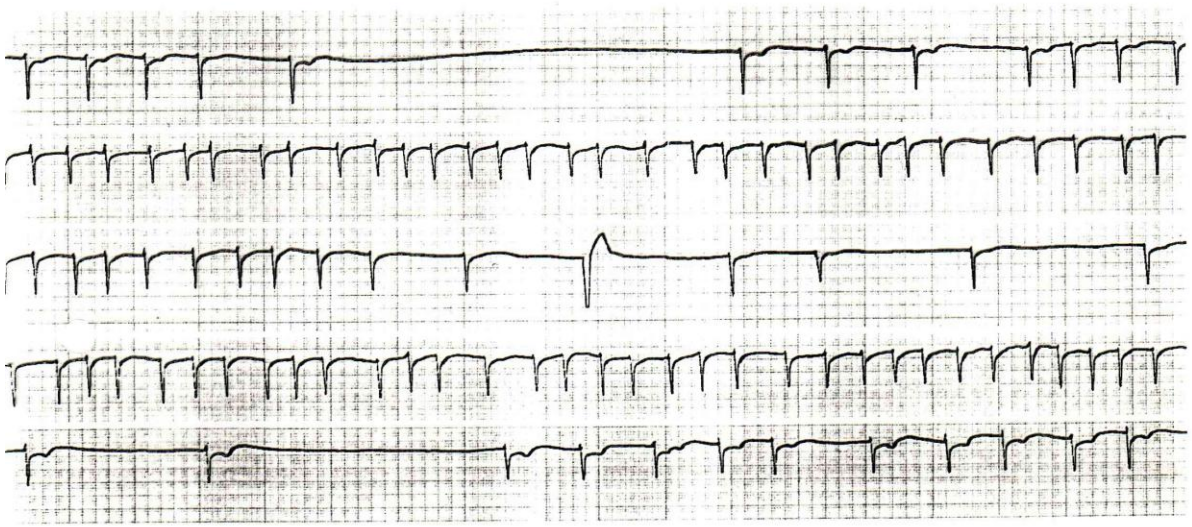

Sinusknotensyndrom (Tachykardie-Bradykardie-Syndrom). 73jähriger Patient mit koronarer Herz-
.angzeit-EKG. **a** und **e** Langsame Phase bei Bradyarrhythmie. Asystolie-Phase bis 6,7 sec. **b** und **d**
ıase bei Tachyarrhythmie (Kammerfrequenz bis ca. 140/min). **c** Teils bradykarde und teils tachykarde

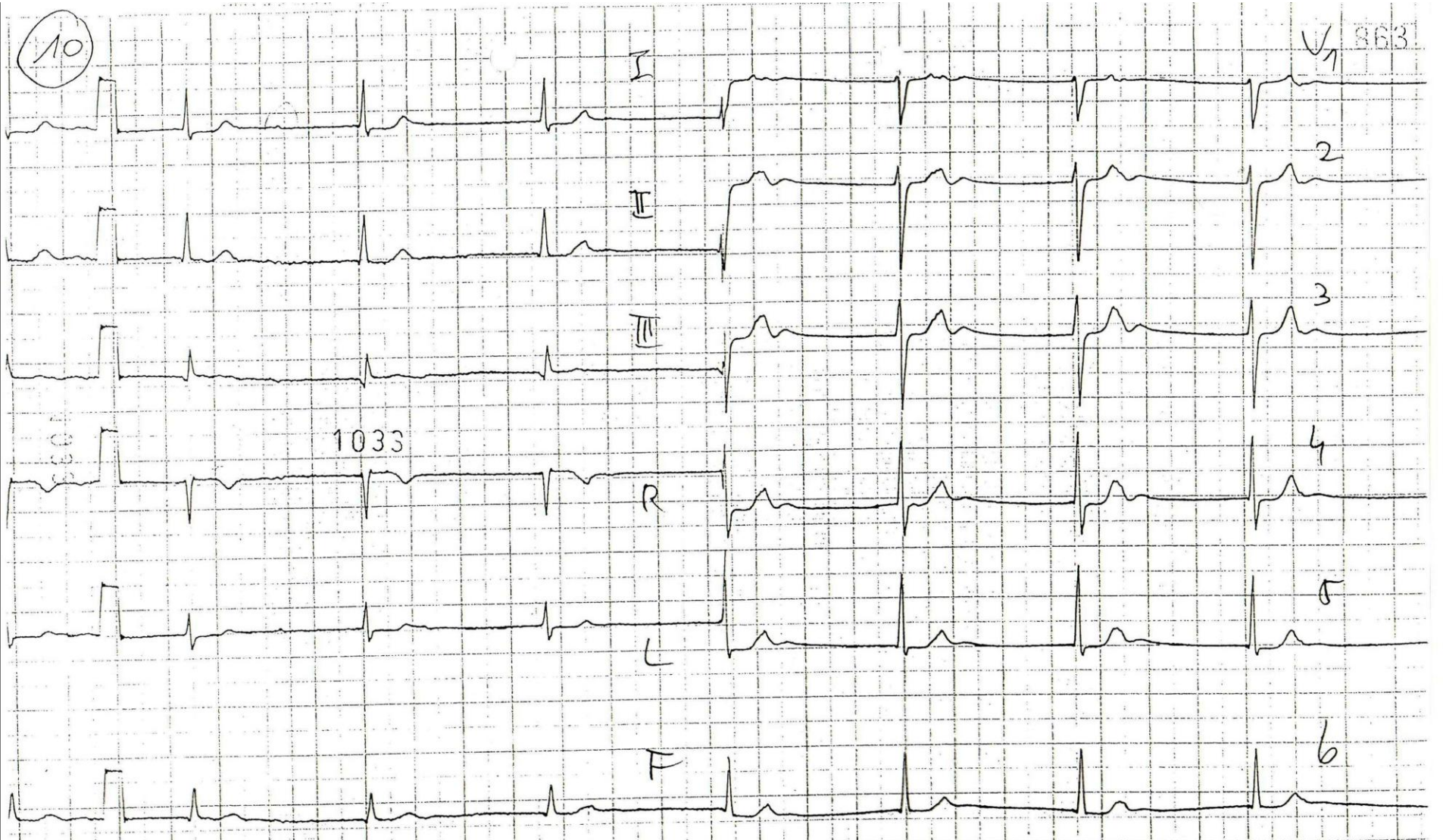

Diabimell II, RR 140/80, geleg. leichter Schwindel u. Übelkeit,
Systolikum an d. Herzbasis

H. Karl 73a 28.06.93

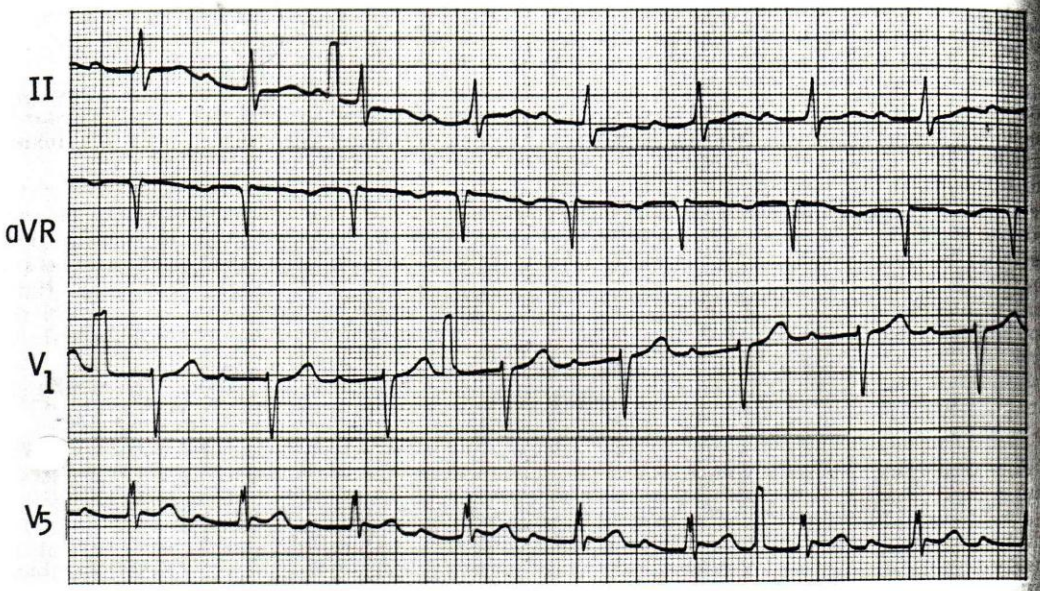

FIG. 14-1. Sinus rhythm (rate: 80 beats/min.) with first degree A-V block (P-R interval: 0.30 sec.).

may be observed in acute myocarditis, acute diaphragmatic myocardial infarction, and mild digitalis intoxication. First degree A-V block is considered to be the most common and earliest finding in acute rheumatic fever in children.

DIAGNOSTIC CRITERIA

The diagnostic feature of first degree A-V block is a prolongation of the P-R interval. First degree A-V block is diagnosed when the P-R interval is 0.21 sec. or longer in adults or 0.18 sec. or longer in children (Fig. 14-1). In first degree A-V block, each atrial impulse must be conducted to the ventricles. The P-R intervals are generally constant throughout, but they may be altered in length when there is a significant change in heart rate. The P-R interval following a longer preceding cardiac cycle may be longer, and the P-R interval following a shorter preceding cardiac cycle may be shorter, because the refractory period of the A-V junctional tissue is directly influenced by the cardiac cycle of the preceding beat. The alteration of the P-R interval by the length of the cardiac cycle of the preceding beat may occur in normal hearts, but it is much more evident when a heart is significantly diseased (Ashman's phenomenon).

The P-R interval may be prolonged as much as 0.80 sec., and extremely rarely it may exceed the P-P cycle.

MECHANISM

In the majority of cases, first degree A-V block is considered to be due to a prolongation of the relative refractory period in the A-V junction which extends to the end of the cycle. The prolonged refractory period is more marked in the earlier portion of the cardiac cycle. Less commonly, a prolongation of the P-R interval may be produced when there is an impairment of conduction in the common (A-V) bundle. Impaired conduction of equal degree in the left and right bundle branches also produces a prolonged P-R interval. When the impairment of conductivity in the right and left bundle branches is unequal in degree, a prolonged P-R interval of varying degree, associated with a QRS complex of varying configuration, may result. A wide P wave due either to a marked left atrial enlargement or to an intra-artrial con-

Abb. 89 EKG mit AV-Block II° Typ Mobitz 1. Sinusrhythmus, Frequenz 45–65 S/min, Linkslagetyp, Zunahme der PQ-Zeit, bis ein QRS-Komplex ausfällt (Pfeile). PP-Abstände gleich. QRS-Dauer 80 ms, QT-Zeit 440 ms. Morphologie: P-Welle, QRS-Komplex und T-Welle ohne pathologischen Befund

AV-Block II° Typ Mobitz 2

- **Definition:** Periodische komplette Blockierung der AV-Überleitung.
- **Lokalisation** s. Abb. 88 S. 103.
- **Ursachen:** Immer pathologisch, meist erworben: Koronare Herzerkrankung (chronisch), akuter Myokardinfarkt (meist Hinterwandinfarkt, da die AV-Knotenarterie in 90% aus der rechten Kranzarterie abgeht), Kardiomyopathien, hypertensive Herzerkrankung, medikamenteninduziert (z. B. Kalziumantagonisten vom Verapamiltyp, Betablocker, Digitalisglykoside).
- **Klinik:** Evtl. Schwindel, Synkope abhängig von der Kammerfrequenz.
- **EKG-Befund** (Abb. 90 S. 105):
  - *Rhythmus:* Überleitung nur jeder zweiten (dritten, vierten etc.) P-Welle auf die Kammer. Auf Vorhofebene regelmäßiger (Sinus)-Rhythmus. Die R-R-Abstände sind bei fixer Überleitungsstörung regelmäßig (z. B. 2 : 1: Jeder zweite QRS-Komplex fällt aus, d. h. der R-R-Abstand entspricht dem doppelten P-P-Abstand). Bei wechselnder Periodik sind die R-R-Abstände unregelmäßig.

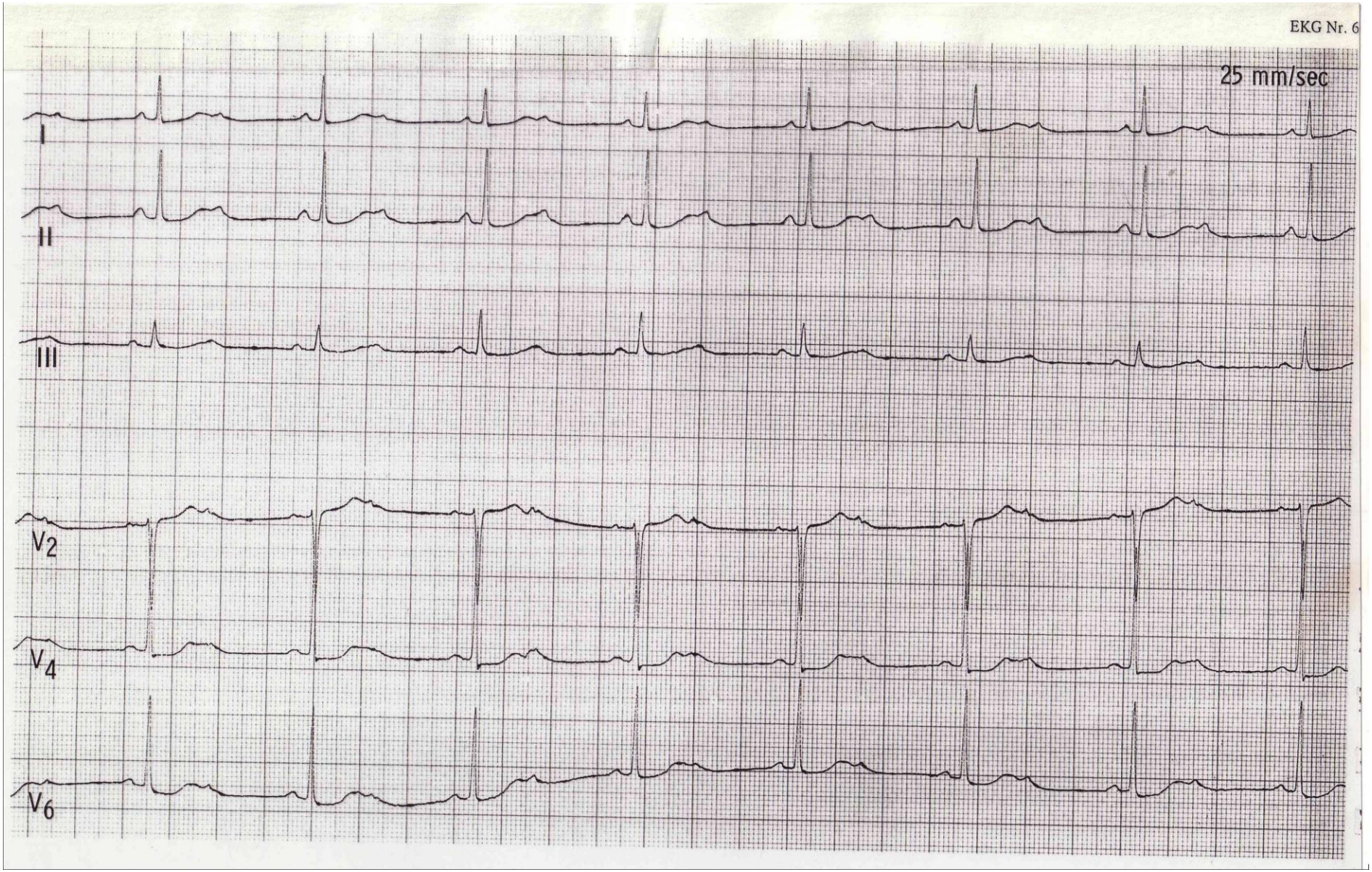
25 mm/sec
I
II
III
V2
V4
V6

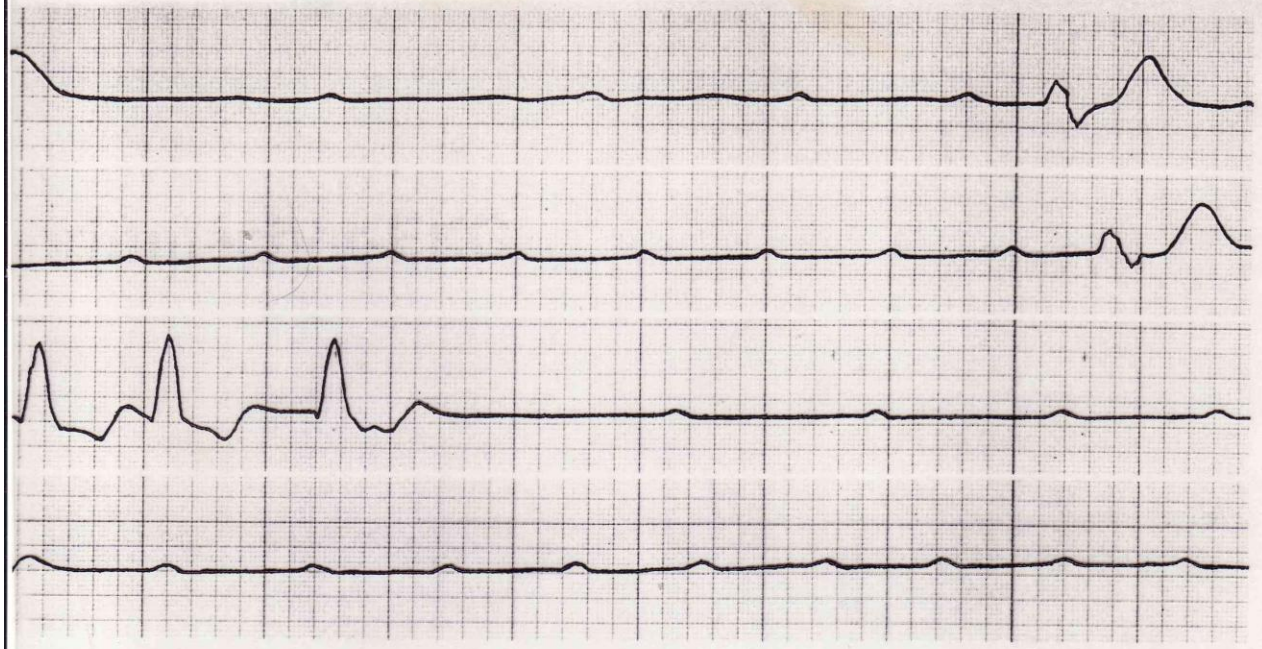

dam Stokes-Anfall. Einzelne unregelmäßige Kammerausschläge mit erheblich verbreiterten und QRS-Komplexen. Lange Asystoliepause (z. B. nach dem zweiten Kammerausschlag 6 sec). Teilweise ventrikuläre Extrasystolen. Zum Schluß Adams-Stokes-Anfall. Fortlaufende Registrierung.

e Tachykardie: seltene Form. Dabei sich ventrikuläre Tachykardie, rflattern und Kammerflimmern. flattern mit 1 : 1-Überleitung oder sgeprägte Tachyarrhythmie kann legentlich zu Adams-Stokes-Anfälren. Die Frequenz beträgt meist 0/min.

nchmal kann der totale AV-Block driger Ventrikelfrequenz von salgen Extrasystolen begleitet sein. eiden ist ebenfalls eine koronare nkheit, dagegen extrem selten ein ler, z. B. schwere Mitralstenose mit Tachyarrhythmie. Als Therapie werden sofortige Reanimation und später bei Bradykardiefällen eine Schrittmacherimplantation durchgeführt.

Adams-Stokes-Anfall:

- Akute zerebrale Durchblutungsstörung mit Synkope
- Ursache: meist extreme Bradykardie, vor allem totaler AV-Block, selten extreme Tachykardie
- Grundleiden: koronare Herzkrankheit

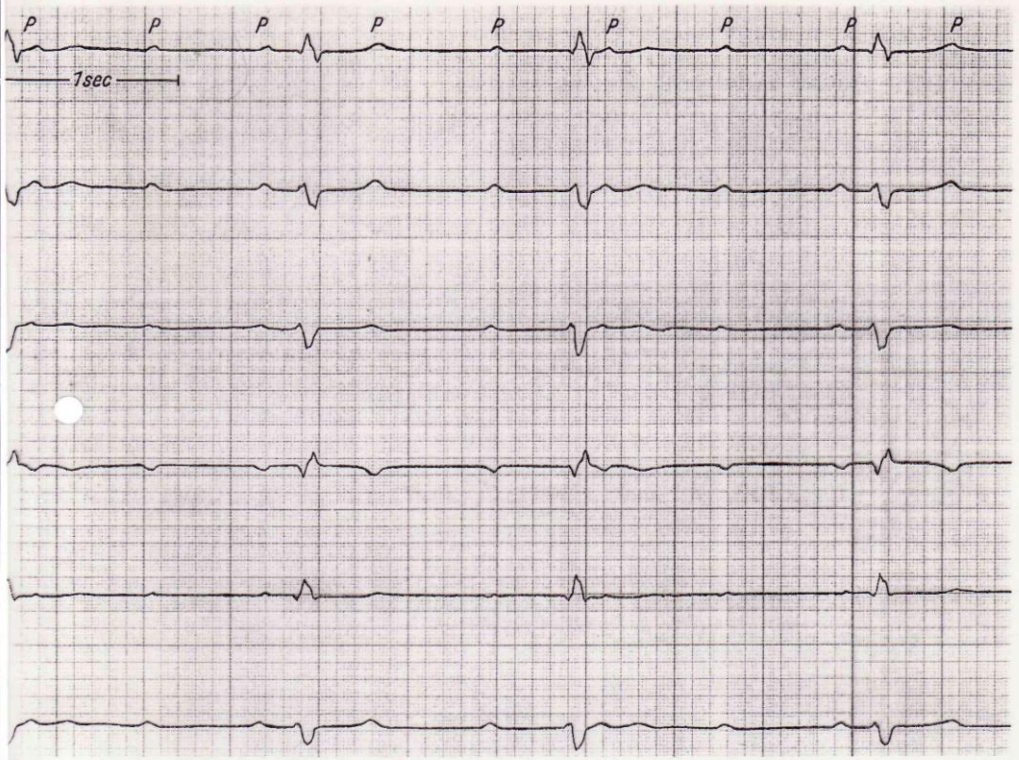
P
P
P
P
P
P
P
P
P
1sec

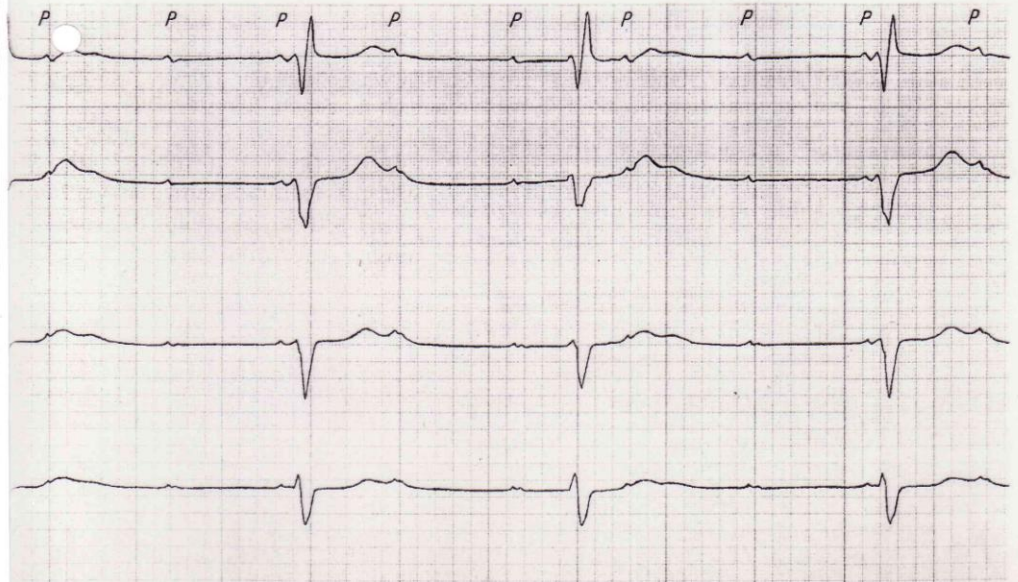
P
P
P
P
P
P
P
P
P
P

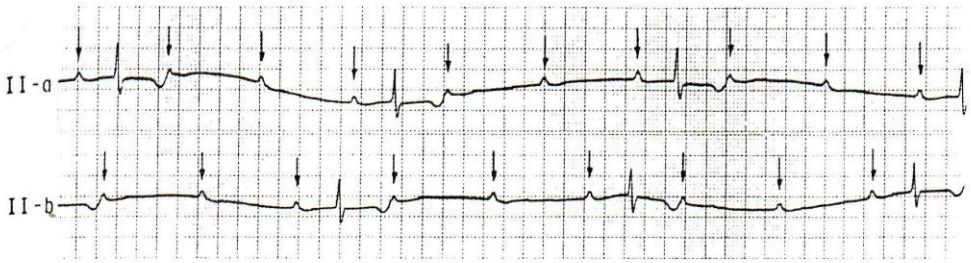

FIG. 14-11. Leads II-a and -b are continuous. Arrows indicate P waves. Shown is sinus rhythm with 3:1 A-V block. The mechanisms which may be responsible for the production of 3:1 A-V block are illustrated in Figure 14-14. (Chung, E. K.: Principles of Cardiac Arrhythmias. ed. 2. Baltimore, Williams & Wilkins, 1977)

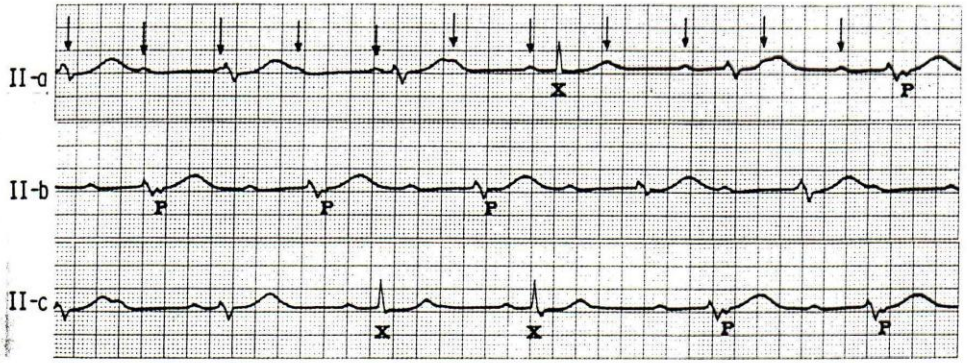

FIG. 14-12. Leads II-a, -b, and -c are continuous. Arrows indicate sinus P waves. Shown is sinus rhythm (rate: 88 beats/min.) with high degree (almost complete) A-V block producing predominantly ventricular escape rhythm (rate: 42 beats/min.) and occasional ventricular captured beats (X). Note frequent retrograde P waves (P) in the ventricular escape beats. During conducted sinus mechanism (consecutive ventricular captured beats), 2:1 A-V block is present (lead II-c). Advanced A-V block in this case represents infra-nodal block (incomplete trifascicular block).

incomplete A-V dissociation (Figs. 12-31, 14-5, and 14-6). The A-V block in this situation is nearly complete (this has been termed "almost complete A-V block" by some investigators) (Fig. 14-12).

High degree or complete A-V block is one of the three major underlying rhythm disorders responsible for the production of A-V dissociation (see Chap. 12).

The P-R Intervals. As seen in second degree A-V block, the P-R intervals of the conducted beats in high degree A-V block may be normal (Fig. 14-10), or markedly prolonged (Fig. 14-11). In general, the P-R intervals of the conducted beats are constant (Figs. 14-10 and 14-11) unless the Wenckebach phenomenon, concealed A-V conduction, or supernormal A-V conduction occurs.

Atrial Mechanism. The atria may be controlled by the sinus node (Figs. 14-10 and 14-11), but it is not uncommon for the atrial mechanism to be an ectopic rhythm such as atrial fibrillation, flutter, or tachycardia (Figs. 11-25 and 14-13).

A-V Dissociation. One or more A-V junctional escape beats commonly occur to control the ventricles in high degree A-V block (A-V

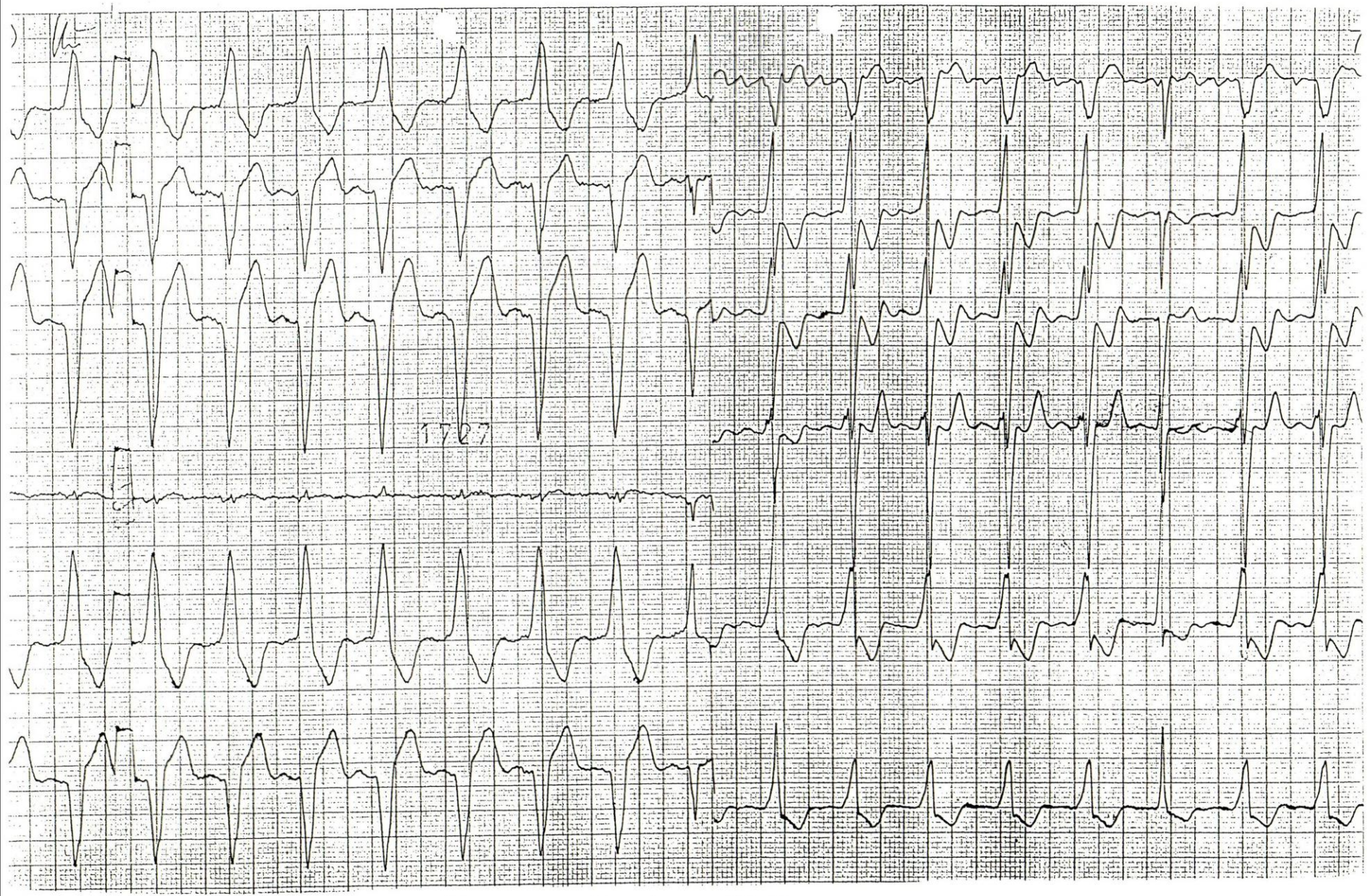

R. Josefine, 76 ♀, Akromegalie, z.n. AKE
keine wes. Beschwerden

8.11.93, 9:00

X

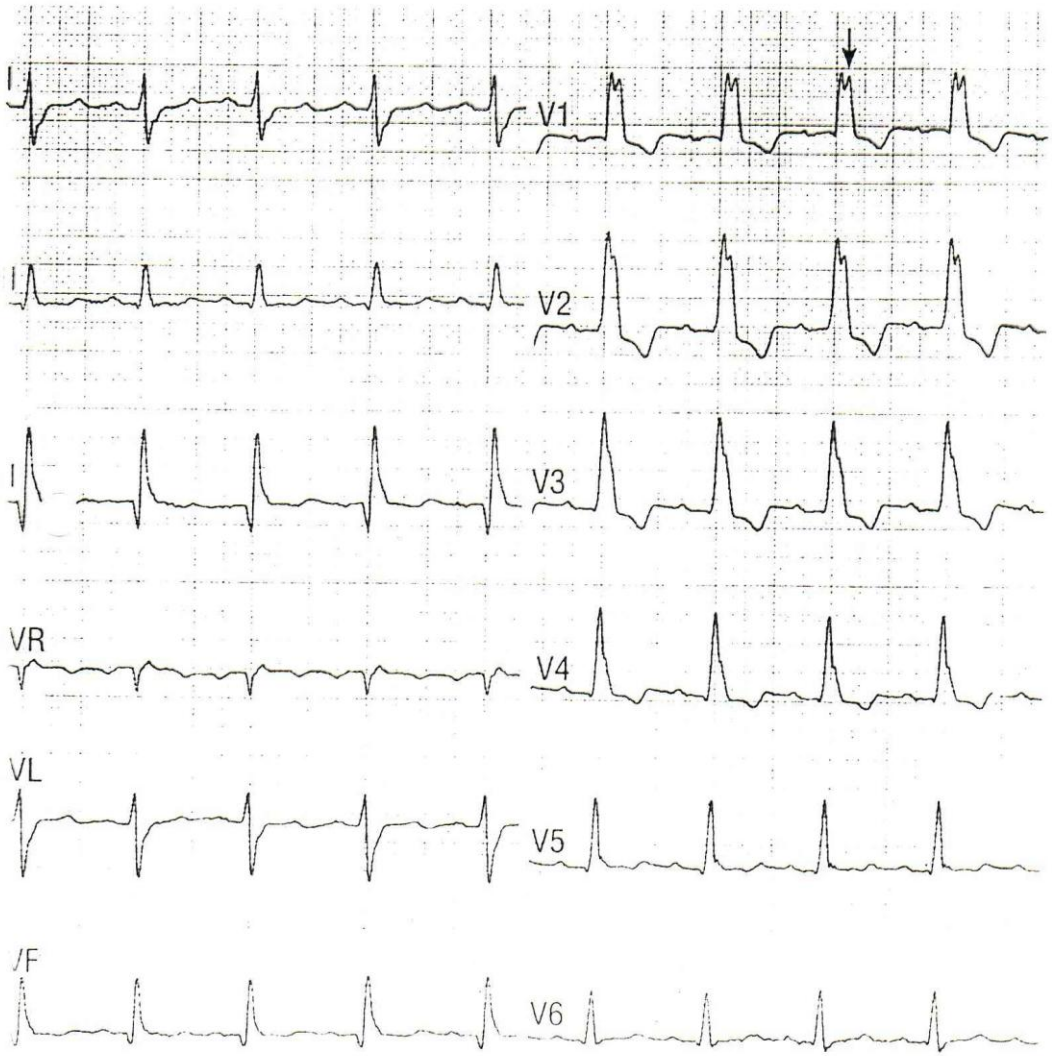

. 94 EKG mit Rechtsschenkelblockbild bei Zustand nach Totalkorrektur einer
t-Tetralogie. Sinusrhythmus 72 S/min, SIQ_{III} Typ, PQ-Zeit 210 ms (AV-Block I°),
-Dauer 160 ms, QT-Zeit 390 ms. Morphologie: P-Welle unauffällig, QRS-Kom
rechtsschenkelblockartig verbreitert mit verspätetem oberen Umschlags-
kt in V1 (OUP 45 ms, s. Pfeil), Erregungsrückbildungsstörung mit T-Negativie-
g in den Brustwandableitungen

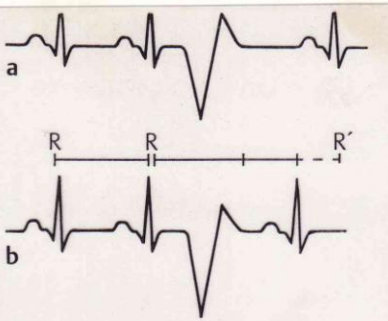

Abb. 134 Schema: a) kompensatorische
b) nicht-kompensatorische postextrasysto
lische Pause

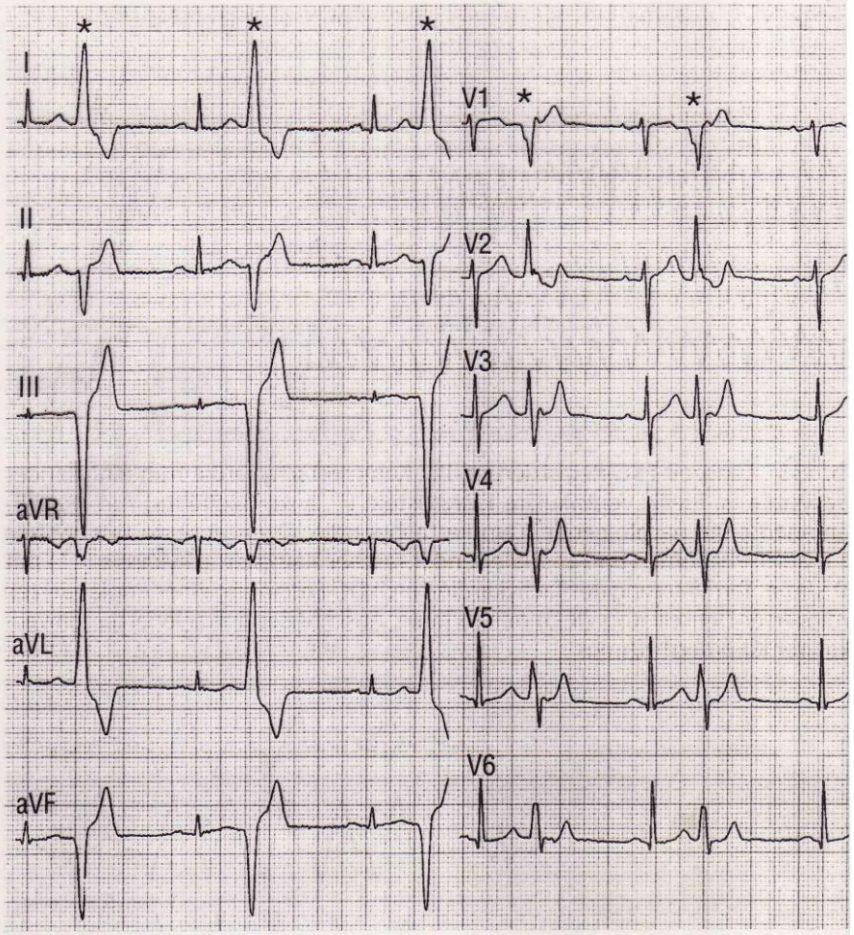

Abb. 135 EKG mit Bigeminus. Sinusrhythmus, Indifferenztyp. PQ-Zeit 150 m
QRS-Dauer 80 ms. Bigeminus mit monomorphen Extrasystolen aus der rechte
Herzkammer (*). Morphologie der VES: Überdrehter Linkstyp, Linksschenkelblo

frühzeitigen Einfall des QRS-Komplexes, der über 0,11 sec verbreitert und schenkelblockartig deformiert ist. Die ST-T-Veränderungen sind immer nachweisbar. Je tiefer der Reizursprung, desto mehr ist der QRS-Komplex verbreitert und deformiert. Eine ventrikuläre Extrasystolie hat ihren Ursprungsort in der Regel im linken oder rechten Ventrikel.

nes Linksschenkelblocks zeigt

Bei der ventrikulären Ex
steht im Gegensatz zur Vorh
eine kompensatorische Pause.
ist bei der ventrikulären Extr
gestört. Da aber diese Vorhc
Ventrikelmyokard zu einem Z

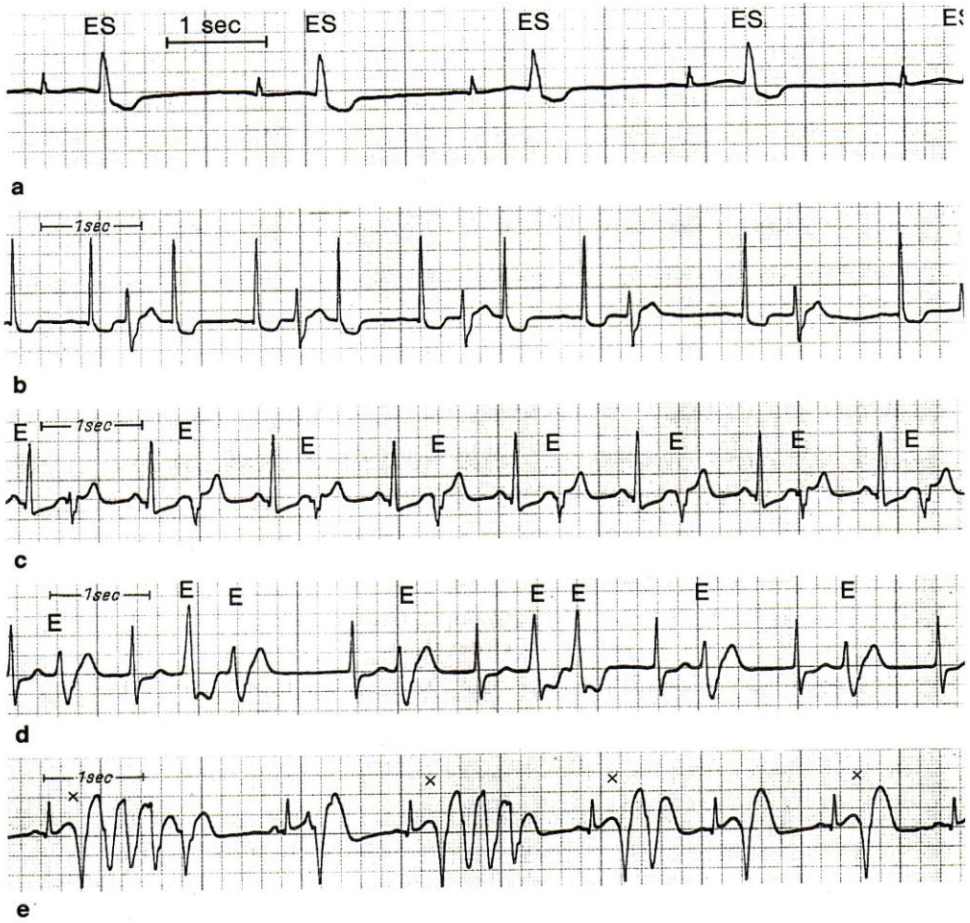

Abb. 442 Ventrikuläre Extrasystolie. **a** Ventrikuläre Extrasystolie in Form eines Bigeminu
b Interpolierte und nicht interpolierte ventrikuläre Extrasystolie. Die letzten drei ventrikulären I
nicht interpoliert, es besteht eine kompensatorische Pause. **c** Interpolierte ventrikuläre Extras
nes Bigeminus. **d** Heterotope massenhafte ventrikuläre Extrasystolen. **e** Salvenartige ventriku
(Lown-Klasse 4b) mit R-auf-T-Phänomen (x).

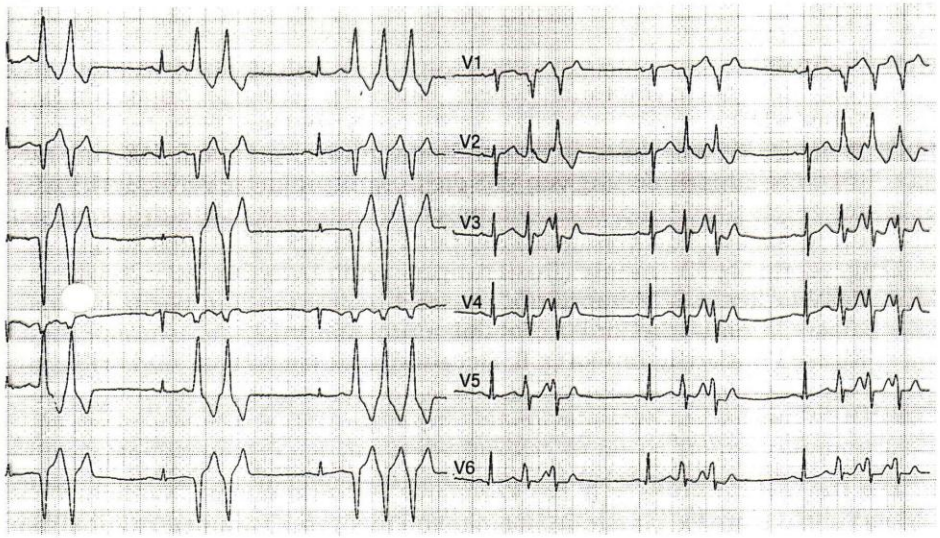

. 136 EKG mit Couplets und Triplets. Gleicher Patient wie in vorhergehender . Jetzt höhergradige ventrikuläre Extrasystolie mit der gleichen Morphologie rdrehter Linkstyp, Linksschenkelblock) und monomorphen Couplets und Tri-
s

i-Be[ ]nd und Differentialdiagnose

KG-Befund (Abb. 135 – 136):

Rhythmus: Vorzeitig einfallender QRS-Komplex. Keine vorausgehende P-Welle erkennbar (nur bei langem Kopplungsintervall sichtbar). Postextrasystolische Pause s. u.

Postextrasystolische Pause:

- Kompensatorische postextrasystolische Pause (häufig, Abb. 134 S. 160): Abstand zwischen dem der VES vorangehenden und dem nachfolgenden Normalschlag entspricht genau zwei RR-Intervallen. Ursache: Keine retrograde Vorhofaktivierung durch VES, Blockierung der antegraden Leitung eines Sinusschlags.
- Nicht-kompensatorische postextrasystolische Pause (selten, Abb. 134 S. 160): Der Abstand zwischen dem der VES vorangehenden und dem nachfolgenden Normalschlag ist kleiner als zwei RR-Intervalle. Ursache: Retrograde Vorhofaktivierung mit Depolarisation des Sinusknotens.
- Keine postextrasystolische Pause (selten): „Interponierte VES".

Zeiten: QRS breit, > 120 ms.

Morphologie – QRS-Komplex: Breiter, deformierter QRS-Komplex. Schenkelblockbild mit meist atypischer Herzachse. LSB = rechtsventrikulärer Ur-

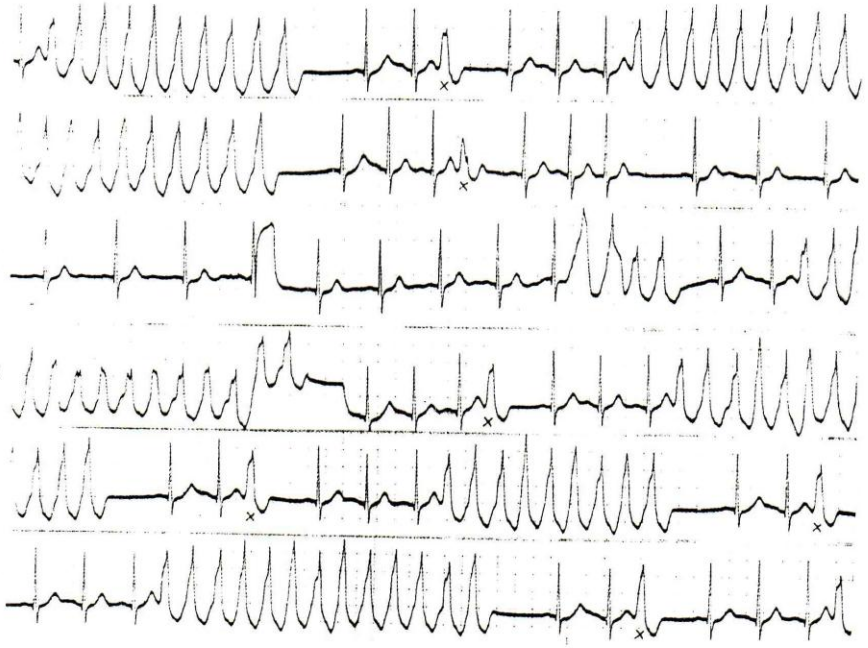

G. 13-9.

G. 13-10.

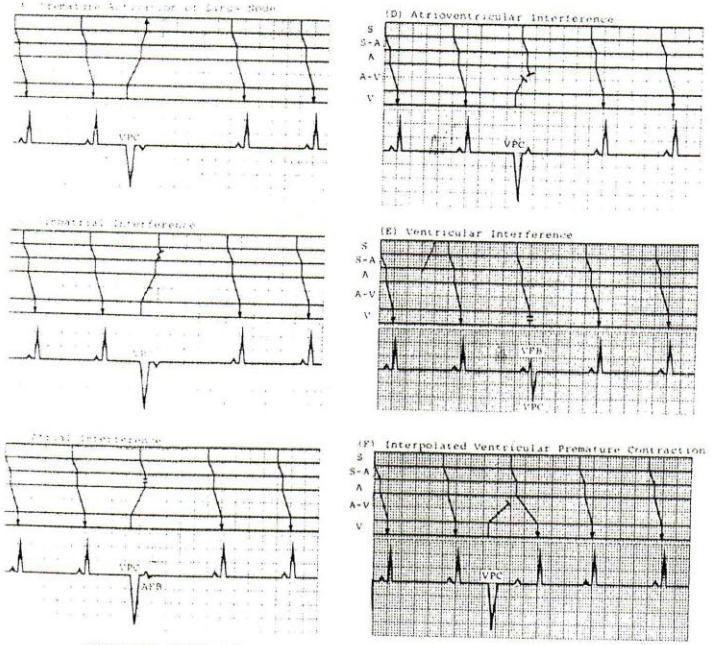

MECHANISMS OF POST-ECTOPIC PAUSE FOLLOWING VENTRICULAR PREMATURE CONTRACTIONS

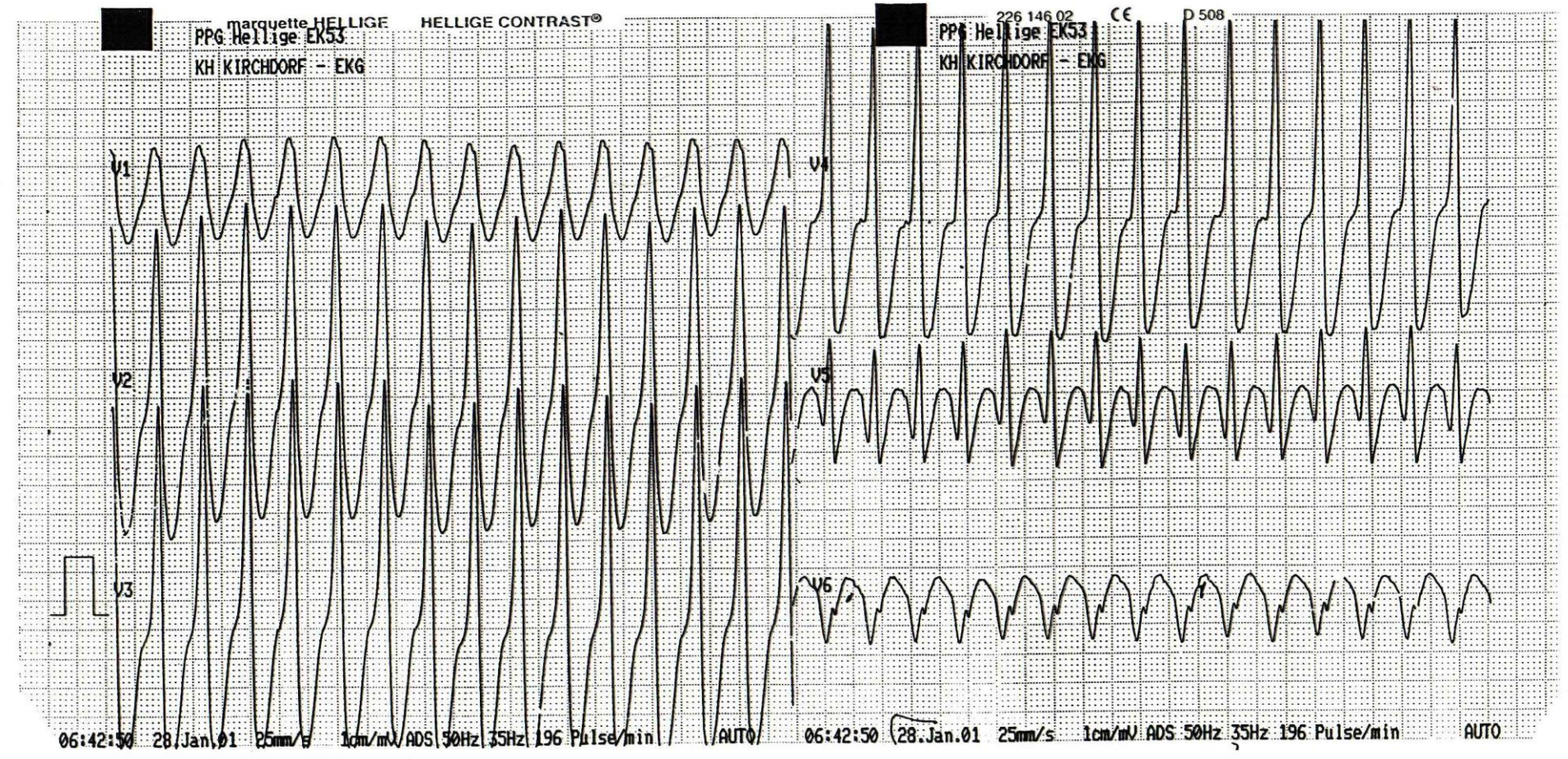
Marquette HELLIGE
HELLIGE CONTRAST®
226 146 02
CE
D 508
PPG Hellige EK53
KH KIRCHDORF - EKG
V1
V2
V3
V4
V5
V6
06:42:50 28.Jan.01 25mm/s 1cm/mV ADS 50Hz 35Hz 196 Pulse/min AUTO
PPG Hellige EK53
KH KIRCHDORF - EKG
06:42:50 28.Jan.01 25mm/s 1cm/mV ADS 50Hz 35Hz 196 Pulse/min AUTO

Abb. 483 a Kammerflattern. Kammerfrequenz 230/min. QRS-Komplexe verbreitert und deformiert. **b Elektroschock.** Zunächst noch Kammerflattern, dann zwei Sinusschläge, danach Kammertachykardie. **c Kammertachykardie.** Später konstant Sinusrhythmus.

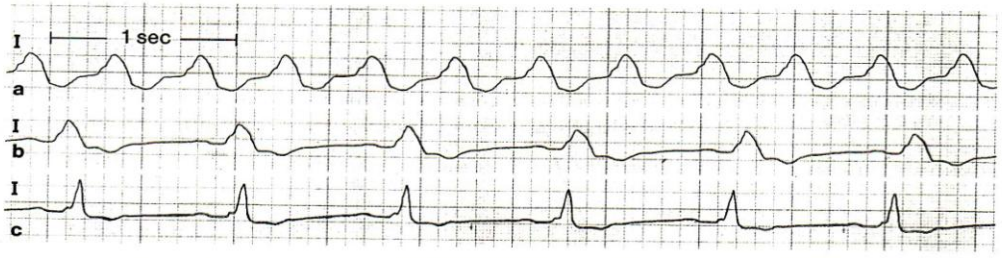

Abb. 484 Ventrikuläre Tachykardie. a Linksschenkelblockbild. Ventrikelfrequenz von 135/min. **b** Nach i. v. Gabe von Lidocain Umschlag auf Sinusrhythmus. QRS-Breite 0,12 sec, jedoch noch vollständiges Linksschenkelblockbild.. **c** Jetzt unvollständiger Linkschenkelblock.

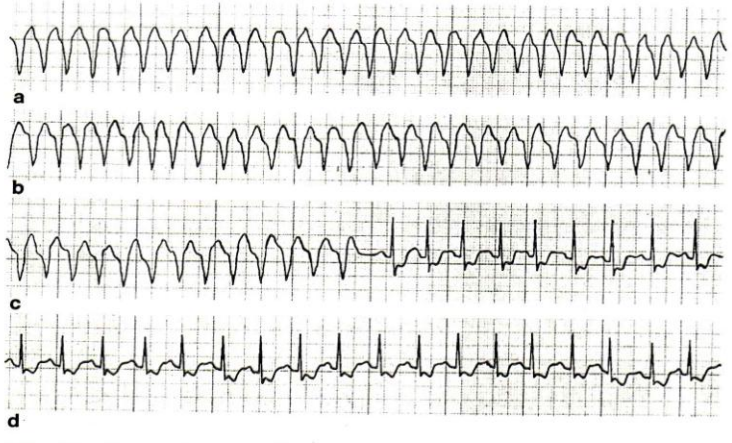

Abb. 485 Kammertachykardie bei koronarer Herzkrankheit. a und b Konstante Kammertachykardie mit einer Kammerfrequenz von 190/min. **c** Nach i. v. Gabe von Propafenon (Rytmonorm) (50 mg) plötzliches Auftreten eines Sinusrhythmus, jedoch dabei deutliche deszendierende ST-Senkung. **d** Konstant Sinusthythmus Papiergeschwindigkeit 25 mm/sec.

eristisch ist der schnelle Kam-
, der einen periodischen Wech-
großen breiten und kleinen
ammerkomplexen zeigt, wobei
in linksschenkelblock-ähnliches
m anderen ein rechtsschenkel-
es Bild auftritt. So ähnelt das
Wechsel zwischen Kammerflat-
nmertachykardie.

det häufig etwa 20–30 an- und
e schnelle Kammeraktionen, die
auf-T-Phänomen ausgelöst wer-
Die sogenannte Chinidin-Syn-

10. Idioventrikuläre Tachykardie

Bei der seltenen idioventrikulären Tachykardie ähnelt das EKG-Bild dem der ventrikulären Tachykardie. Da die Ventrikelfrequenz aber zwischen ca. 60 und 130/min liegt, gehört sie nicht der gewöhnlichen Kammertachykardie an. Der QRS-Komplex ist schenkelblockartig verbreitert und deformiert. Eine Erregungsrückbildungsstörung ist immer nachweisbar. Es besteht keine parasystolische

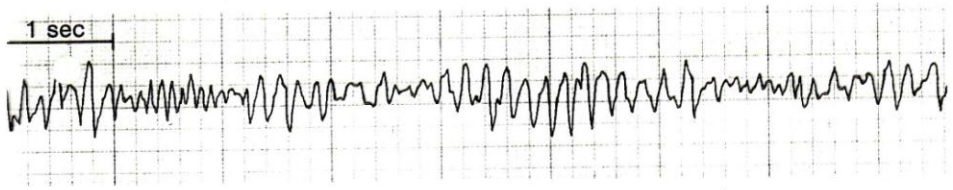

ades de pointes. Teils Kammertachykardie bzw. Kammerflattern und teils kammerflimmern-
ierte QRS-Anschläge im Sinne der „Torsades de pointes".

sades de
rige Frau.
Intensivsta-
dacht auf
bis **c** Zeichen
Myokard-
ach teils
ardie, teils
ähnliche
tion. **d** Nach
mit 400 Wsec
. ST-Hebung.
ndigkeit

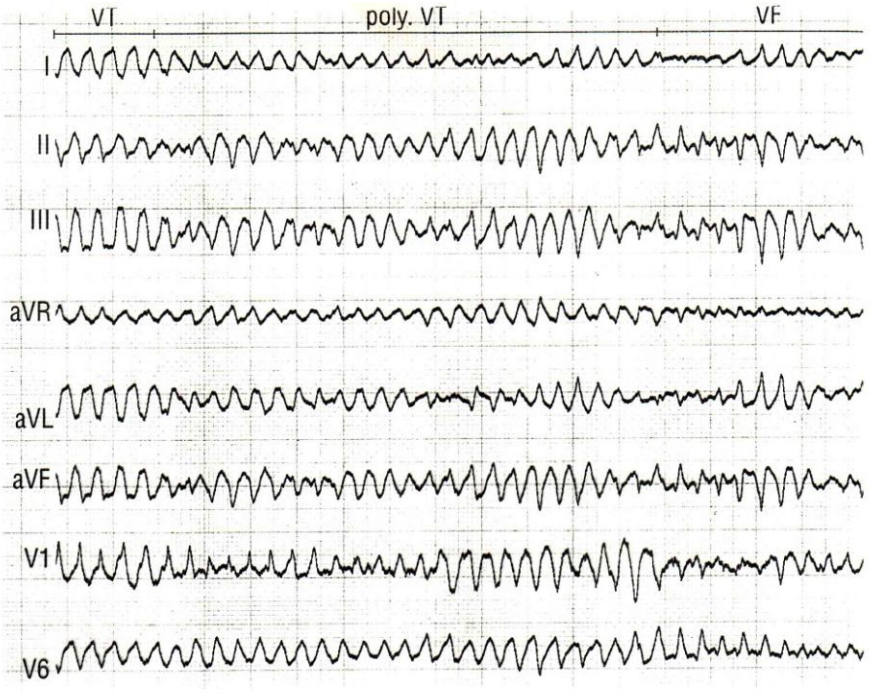

Abb. 146 EKG bei Kammerflattern (linke Bildhälfte) mit Degeneration in Kammerflimmern (rechte Bildhälfte). Zu Beginn der Registrierung Tachykardie mit breiten QRS-Komplexen, aber noch abgrenzbare Kammeraktionen. Im Verlauf wechselnde Morphologie und Achse mit Degeneration in Kammerflimmern. Kammerflattern (VT), Polymorphe Kammertachykardie (PolyVT), Kammerflimmern (VF)

- *Medikamentös:* Dauerhafte orale Gabe von Antiarrhythmika:
  - Sotalol (240–320 mg/d): Bei ventrikulären Tachyarrhythmien auf dem Boden eines alten Myokardinfarkts mit gut erhaltener Funktion des Restventrikels.
  - Amiodaron (Aufsättigung mit 1 g/d über 8–12 Tage und anschließend 200–400 mg/d Erhaltungsdosis): Insbesondere bei Kontraindikation für andere Antiarrhythmika, z. B. bei deutlich reduzierter linksventrikulärer Funktion oder Ineffektivität anderer Antiarrhythmika.
- *Implantierbarer Kardioverter-Defibrillator* (ICD): Zunehmende Verbreitung als Therapie der ersten Wahl nach hämodynamisch instabilen ventrikulären Tachyarrhythmien. Prinzip und operatives Vorgehen s. S. 253 ff.

Merke: Weitere kardiologische Diagnostik und Rezidivprophylaxe sind zwingend!

➤ **Keine Rezidivprophylaxe:** Nach ventrikulären Tachyarrhythmien, die durch transiente Auslösemechanismen verursacht wurden, s. S. 168.

mierter QRS-Komplex, so können sekundäre ST-T-Veränderungen auftreten.

Gewöhnlich besteht nach einer Vorhofextrasystole keine volle kompensatorische Pause, da der nächste Sinusreiz in den meisten Fällen durch die Vorhofextrasystolie retrograd unterbrochen wird. Deshalb sind die RR-Abstände vor und nach der Extrasystole kürzer als zwei normale RR-Abstände. Ausnahmsweise kann bei eine
lie eine kompensatorisch
wenn sie spät eintritt, so d
gung, die vom Sinusknot
mentrifft.

Tritt eine Vorhofextra
auf, so kann sich der AV-
absoluten Refraktärphas
die Erregung nicht weiter

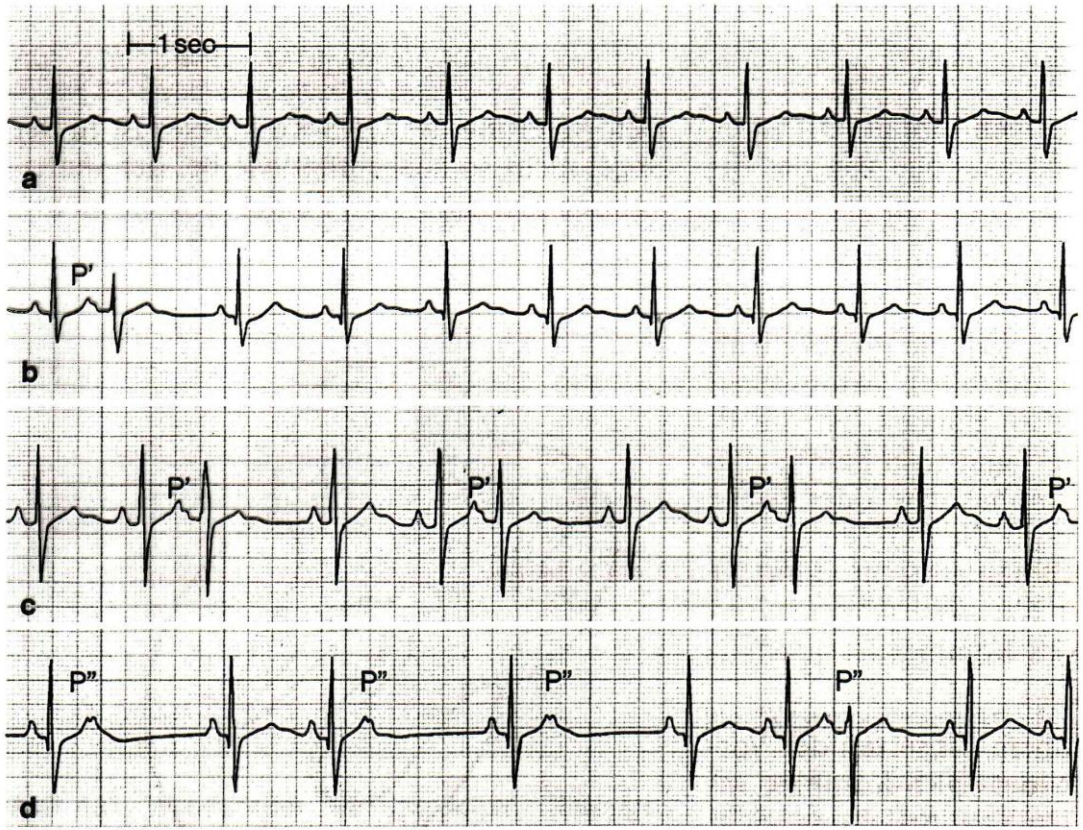

Abb. 436 Verschiedene Formen der Vorhofextrasystolie. a Zunächst keine Vorhofext
hofextrasystolen (P′), teilweise aberrierende Kammererregungsausbreitung; **d** blockie
(P″).

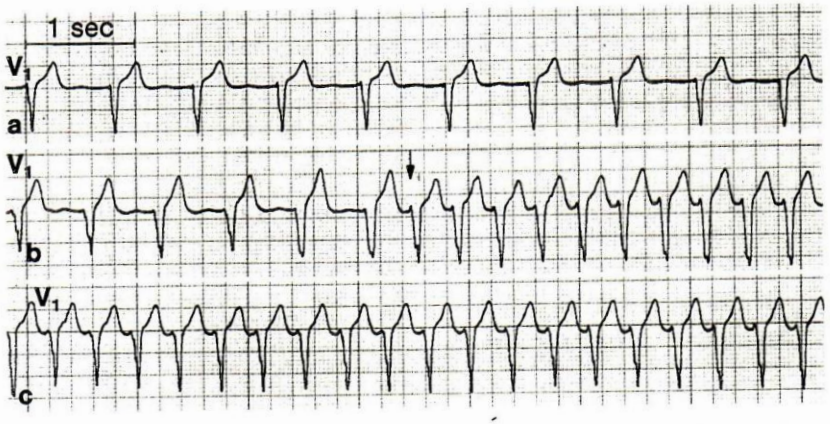

smale AV-
ie.
Kammerfre-

inusr thmus
ıykardie (↓).
kardie. Kam-
in. P-Zacke in
rborgen und

quenzabhängiger Schenkel-
ıen wir einen vollständigen
ock.

cke und T-Zacke können
är verändert sein. Dann ist
iagn e gegenüber der ven-
ardie schwierig. Für eine su-
achykardie spricht, daß

ıplex in einem festen zeitli-
ır P-Zacke steht, also keine
ın besteht,

- die Tachykardie eine absolute Regelmäßigkeit zeigt,
- der QRS-Komplex nicht erheblich verbreitert ist und meist (70%) kürzer als 0,14 sec dauert sowie
- sehr selten einen Hemiblock, also einen überdrehten Rechts- oder Linkstyp zeigt,
- häufig eine Harnflut nach der Tachykardie besteht,
- der Allgemeinzustand trotz der hohen Frequenz relativ gut ist und
- schließlich keine schwere Herzerkrankung, wie z. B. Herzinfarkt, vorliegt (s. Tab. 18).

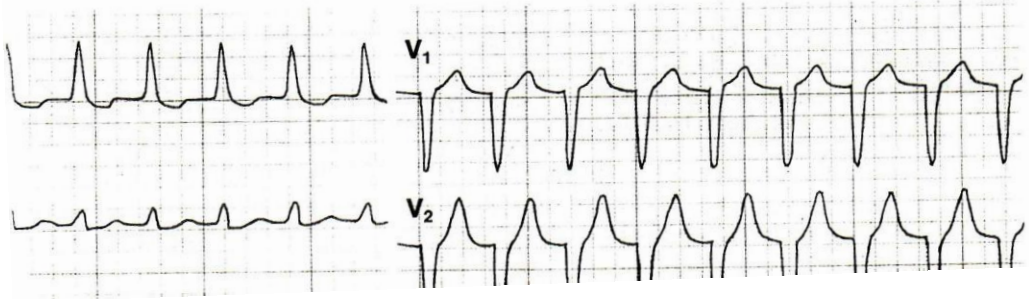

[redacted] HELLIGE CONTRAST® 226 146 01
PPG Hellige EK53
KH KIRCHDORF - EKG

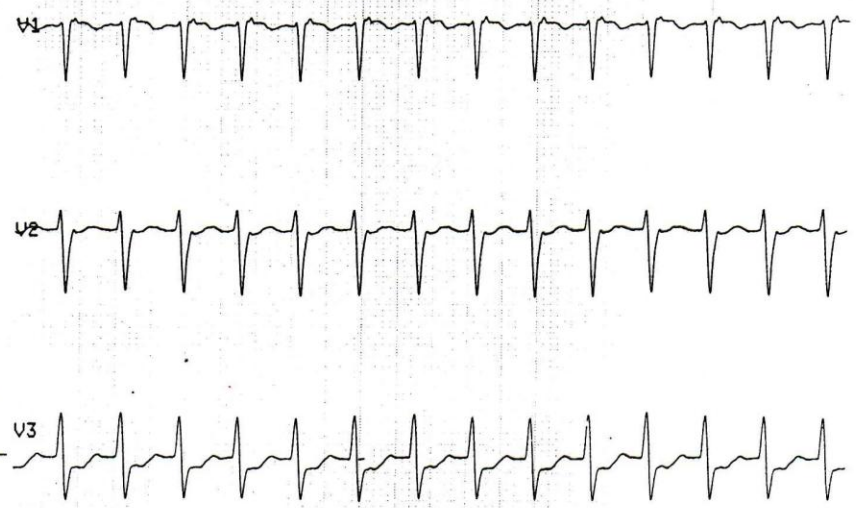

22:35:01 27.Mae.94 25mm/s 1cm/mV ADS 50Hz 35Hz 181 Pulse/min AUTO

[redacted]
PPG Hellige EK53
KH KIRCHDORF - EKG

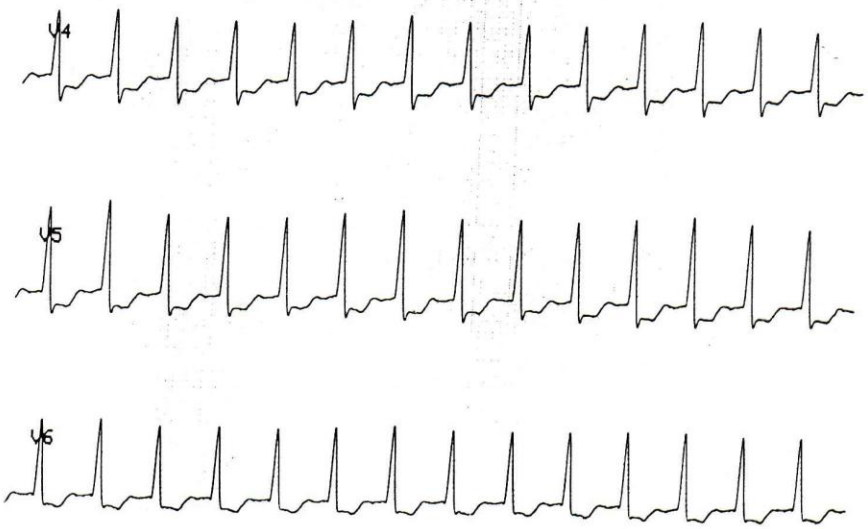

zerin-Kapseln. Herzgesunde Patienten verspüren vor allem deutliche Kopfschmerzen.

Die Myokardischämie (Koronarinsuffizienz) ist Ausdruck eines Mißverhältnisses zwischen dem koronaren Sauerstoff-Angebot und dem Sauerstoff-Bedarf des Myokards. Meist liegt bei älteren Menschen pathologisch-anatomisch eine Koronarsklerose als Ursache vor. Wichtig ist auch die Koronar-Abgangsstenose bei Aortenlues.

Der Koronarfluß hängt vom koronaren Perfusionsdruck und dem linksventrikulären Füllungsdruck, ferner von der Diastolenlänge sowie vom Gefäßkaliber ab, wobei folgende Faktoren eine wichtige Rolle spielen: Noradrenalin, ATP, Acetylcholin, Serotonin und endotheleigener Relaxationsfaktor.

Die myokardiale Sauerstoff-Versorgung kann auch bei intakten Koronarien mangelhaft sein; wir sprechen dann von einer relativen Koronarinsuffizienz. Hierher gehören Herzfehler mit Hypertrophie eines oder beider Ventrikel, die arterielle Hypertonie oder auch eine schwere Anämie. Bekanntlich kommt bei Patienten mit Aortenstenose infolge verminderten koronaren Perfusionsdruckes und linksventrikulärer Hypertrophie oft eine schwere Angina pectoris vor. Bei schwerer Blutungsanämie tritt infolge der mangelhaften Sauerstoffversorgung des Myokards besonders bei älteren Menschen eine Angina pectoris auf.

EKG-Veränderungen

Die charakteristischen EKG-Veränderungen sind bei Koronarinsuffizienz eine horizontale oder deszendierende ST-Senkung mit einer terminal oder präterminal tief-spitz-negativen T-Zacke. Eine spät-negative U-Welle ist gelegentlich nachweisbar.

Diese Veränderungen sind häufig in I, II, aVL, vor allem aber in V_5 und V_6 ausgeprägt. Somit sind die pathologischen Veränderungen mehr in den Ableitungen nachweisbar, die auf die linksventrikulären bioelektrischen Vorgänge hinweisen, da die Koronarinsuffizienz vorwiegend den linken Ventrikel betrifft. Bei rechtstypischer Herzachse oder Beteiligung der inferioren Wand sind die pa-

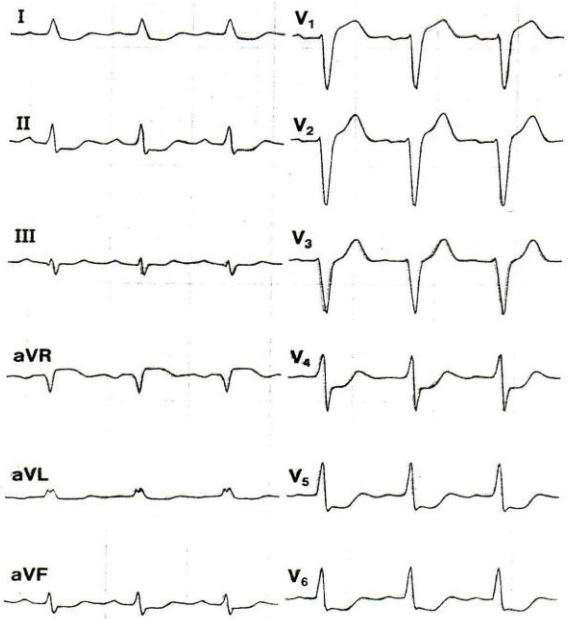

Abb. 313 Schwere koronare Herzkrankheit. 68jähriger Patient mit Angina pectoris. Teils deutlich horizontale und teils etwas deszendierende ST-Senkung mit T-Negativität. Die ST-Senkung beträgt in V_5 0,3 mV (3 mm).

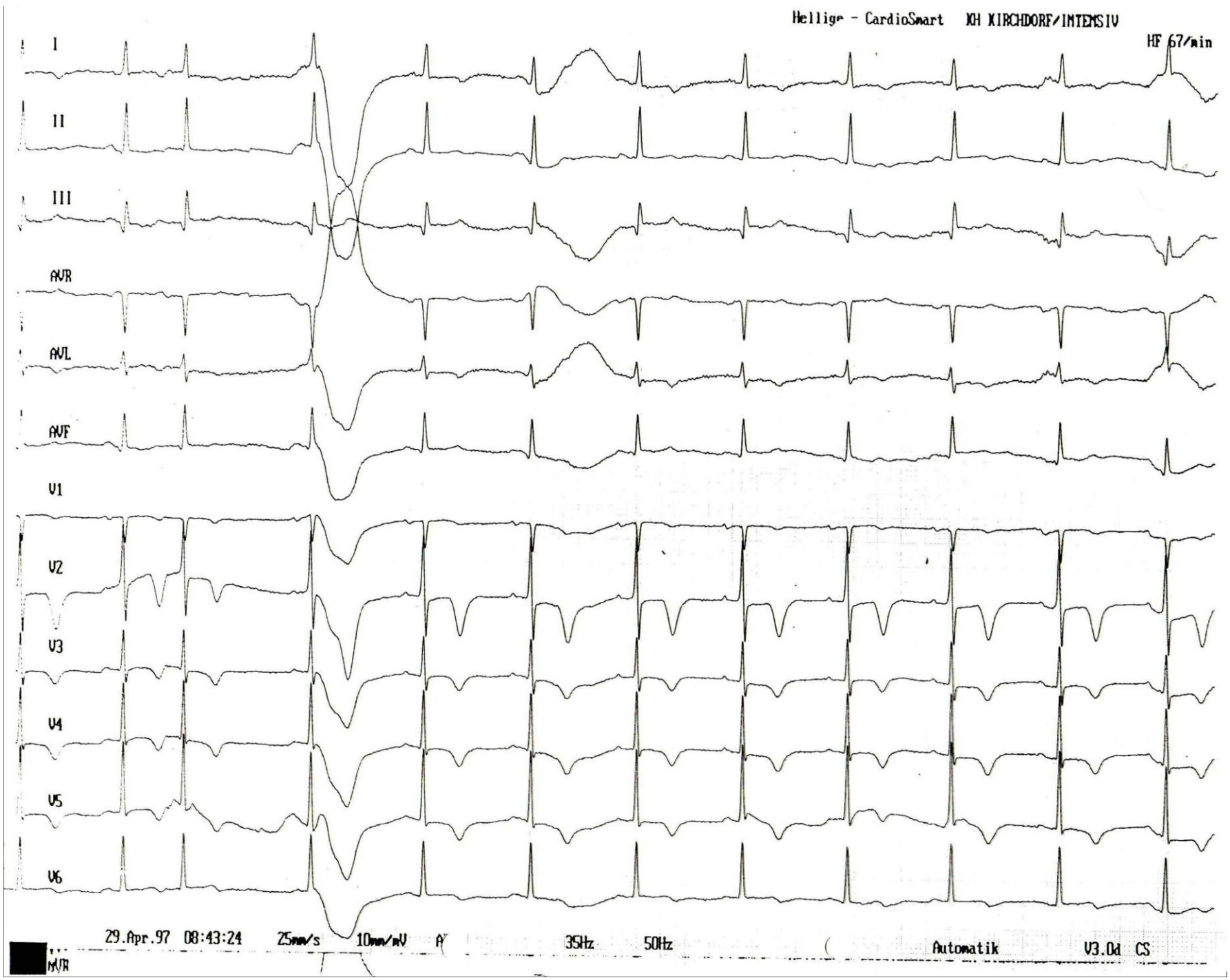
Hellige - CardioSmart KH KIRCHDORF/INTENSIV
HF 67/min
I
II
III
AVR
AVL
AVF
V1
V2
V3
V4
V5
V6
29.Apr.97 08:43:24 25mm/s 10mm/mV A 35Hz 50Hz Automatik V3.0d CS
MVR

Hell - CardioSmart KH KIRCHDORF/INTENSIV
HF 66/min
I
II
III
AVR
AVL
AVF
V1
V2
V3
V4
V5
V6
07.Mai.97 07:47:20 25mm/s 10mm/mV ADS 35Hz 50Hz Automatik V3.0d CS
I

Hellige - CardioSmart KH KIRCHDORF/INTENSIV
HF 68/min
I
II
III
AVR
AVL
AVF
V1
V2
V3
V4
V5
V6
06.Mär.97 08:07:01 25mm/s 10mm/mV Abs 35Hz 50Hz Automatik V3.0d CS

Hellige - CardioSmart XH KIRCHDORF/INTENSIV
HF 52/min
I
II
III
AVR
AVL
AVF
V1
V2
V3
V4
V5
V6
18.Apr.97 11:46:45
25mm/s
10mm/mV
ADS
35Hz
50Hz
Automatik
V3.0d CS

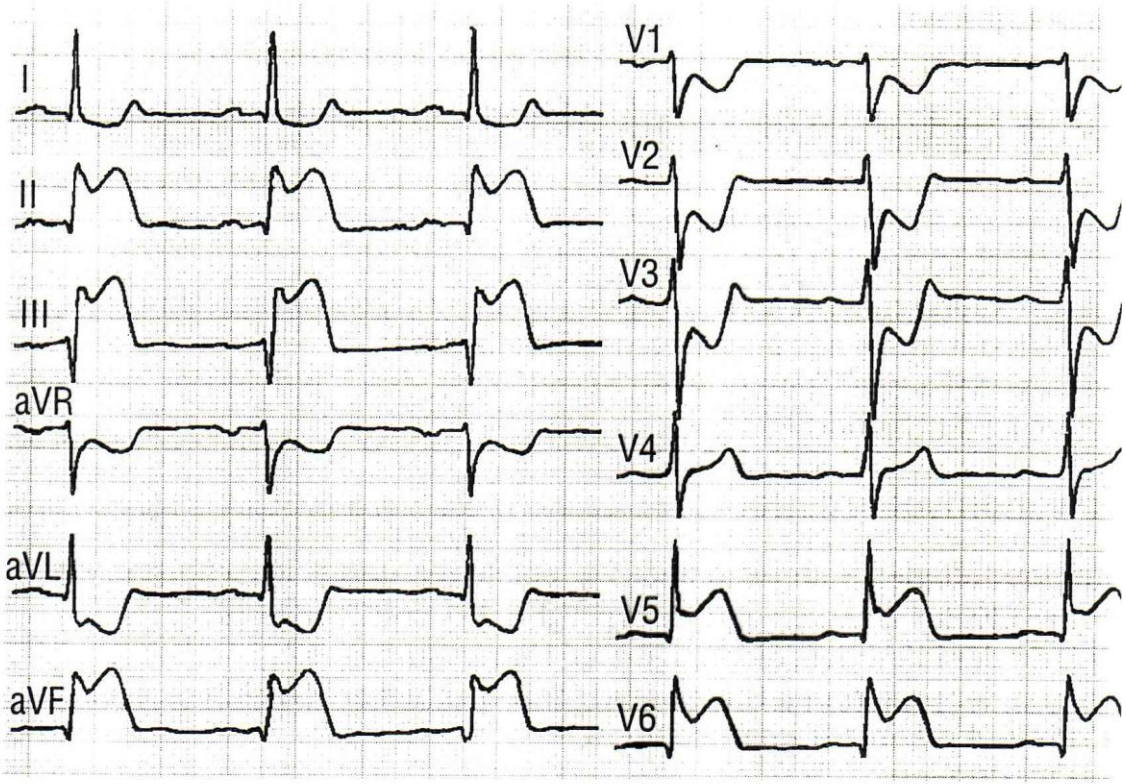

a

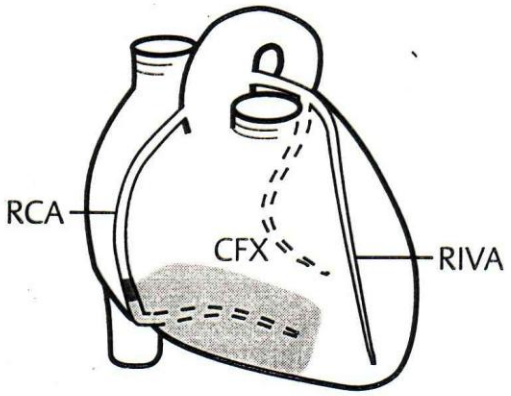

b

Abb. 151 Akuter Hinterwandinfar
und AV-Block I°
a) EKG: Sinusrhythmus 60 S/min, L
typ nicht eindeutig festlegbar, PQ-
220 ms, übrige Zeiten unauffällig.
nophasische ST-Streckenhebung ir
III und aVF, V5, V6. Spiegelbildliche
Senkung in aVL, V1 bis V3.
b) Koronarschema: Verschluß der F
und Infarktgebiet

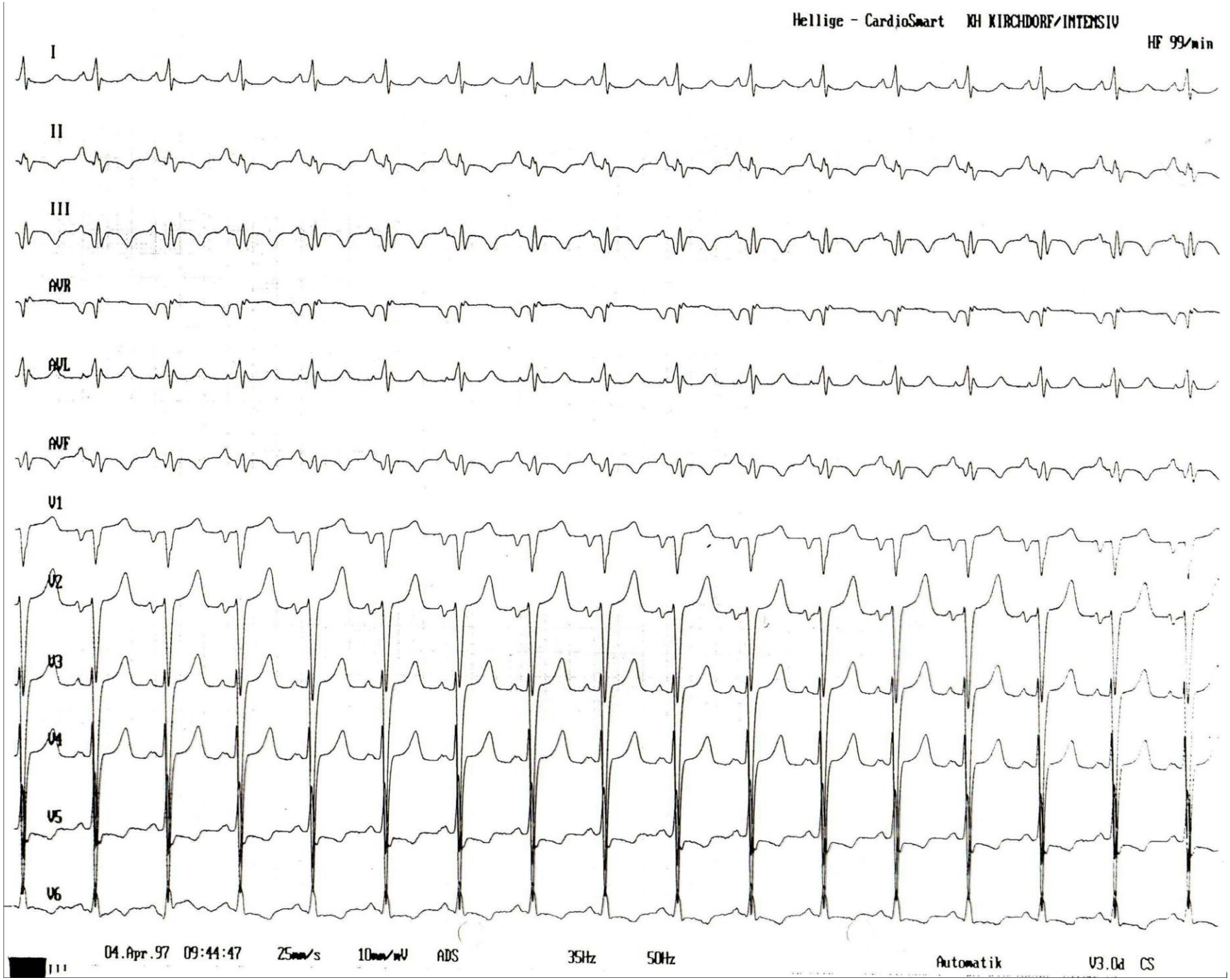
Hellige - CardioSmart KH KIRCHDORF/INTENSIV
HF 99/min
I
II
III
AVR
AVL
AVF
V1
V2
V3
V4
V5
V6
04.Apr.97 09:44:47 25mm/s 10mm/mV ADS 35Hz 50Hz Automatik V3.0d CS

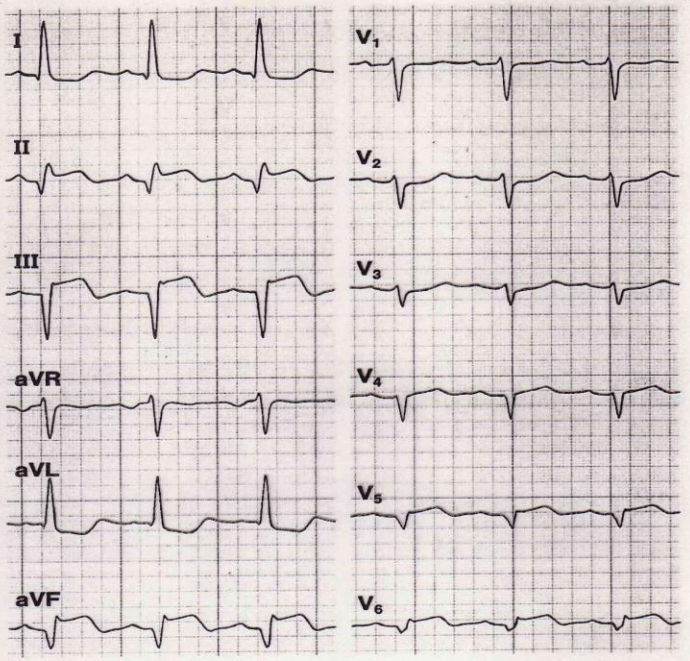

Abb. 227 Akuter inferolateraler Infarkt (1. Stadium). Großes Q, ST-Hebung und positives T in II, III, aVF sowie V_5 und V_6. Hohes R, ST-Senkung und negatives T in I und aVL als Hinweis auf linksventrikuläre Hypertrophie.

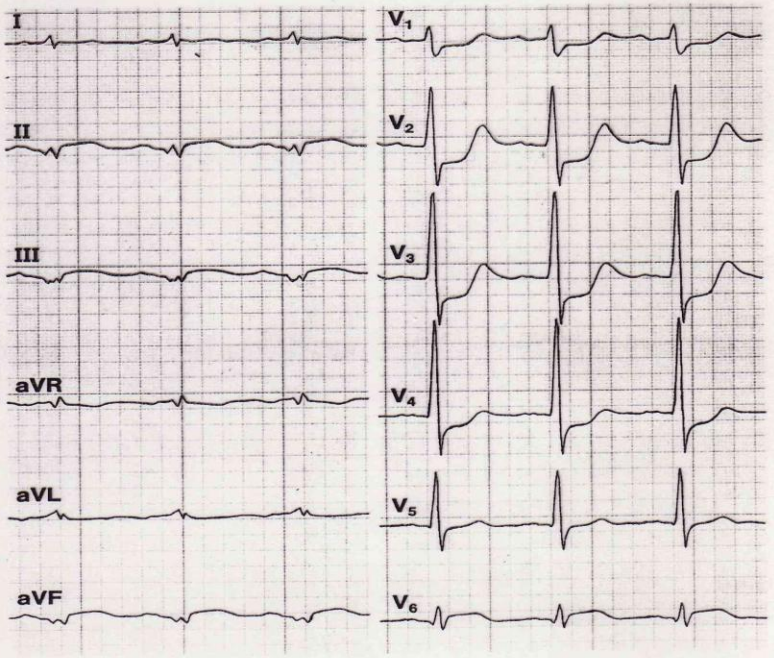

Abb. 228 Akuter inferolateraler Infarkt (1. Stadium). Großes Q, deutliche ST-Hebung und positives T in II, III, aVF und V_6 (direkte Infarktzeichen). Deutliche ST-Senkung und biphasisches T in V_1 bis V_4 (indirekte Infarktzeichen).

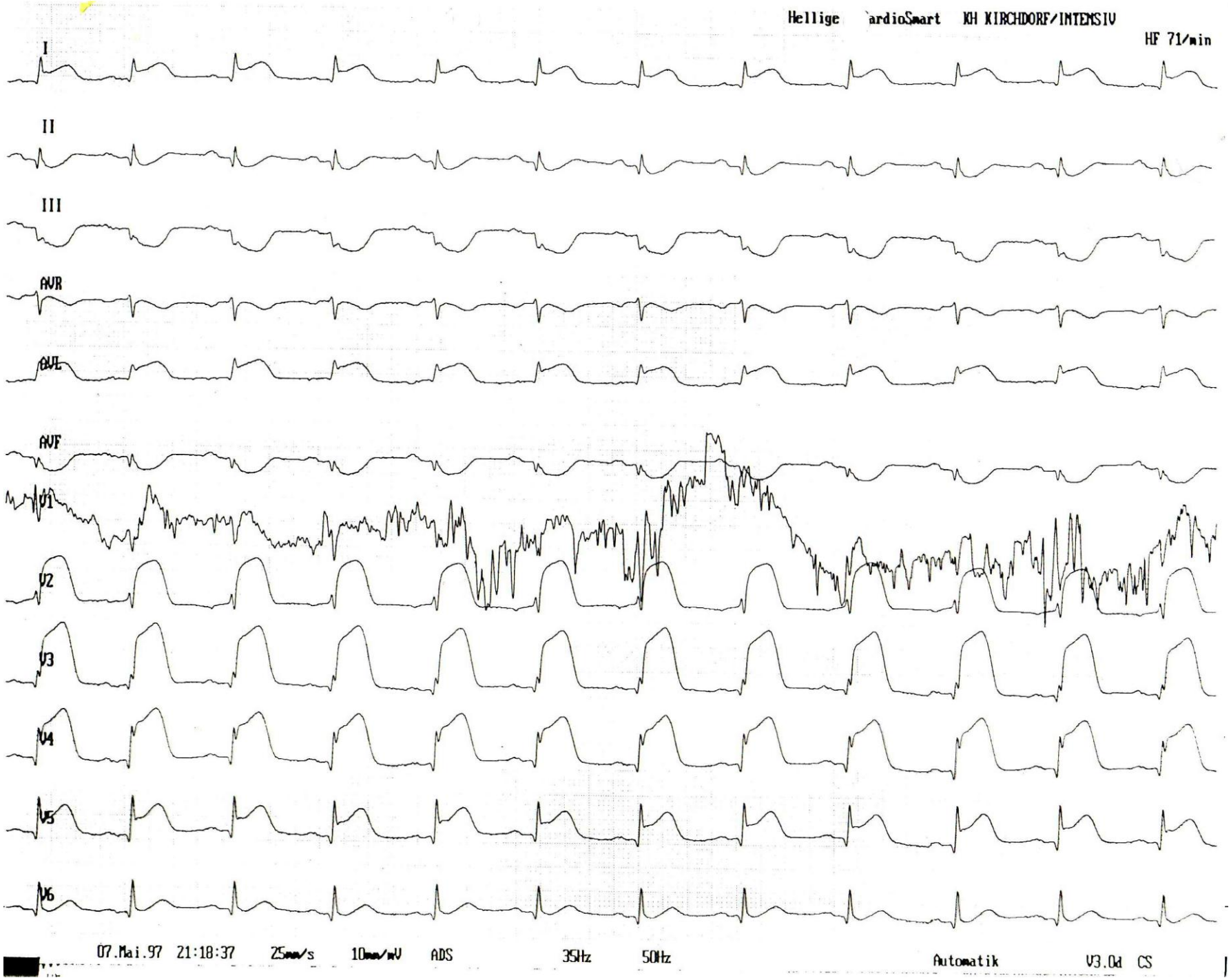
Hellige ardioSmart KH KIRCHDORF/INTENSIV
HF 71/min
I
II
III
AVR
AVL
AVF
V1
V2
V3
V4
V5
V6
07.Mai.97 21:18:37 25mm/s 10mm/mV ADS 35Hz 50Hz Automatik V3.0d CS

der isoelektrischen Strecke.

- **Vorkommen:** Minuten bis wenige Stunden nach Gefäßverschluß.
- **EKG-Befund** (Abb. 148 1) und 149 a): Monophasische ST-Streckenhebungen a dem absteigenden Schenkel der R-Zacke unter Einschluß der positiven T-Welle → sog. monophasische Deformierung.

2 Beginnende Nekrose (Übergangsstadium)

- **Pathophysiologie:** Elektrische Inaktivität des nekrotischen Myokards.
- **Vorkommen:** Stunden bis Tage nach Gefäßverschluß.
- **EKG-Befund** (Abb. 148 2):
  - Rückgang der ST-Streckenhebung.
  - R-Zacke wird kleiner (Verlust von Muskelgewebe).
  - T-Welle wird negativ.
  - Q-Zacke bildet sich.

3 Vollständige Nekrose

- **Pathophysiologie:** Elektrische Inaktivität des nekrotischen Myokards.
- **Vorkommen:** 1 – 2 Wochen nach Infarkt.

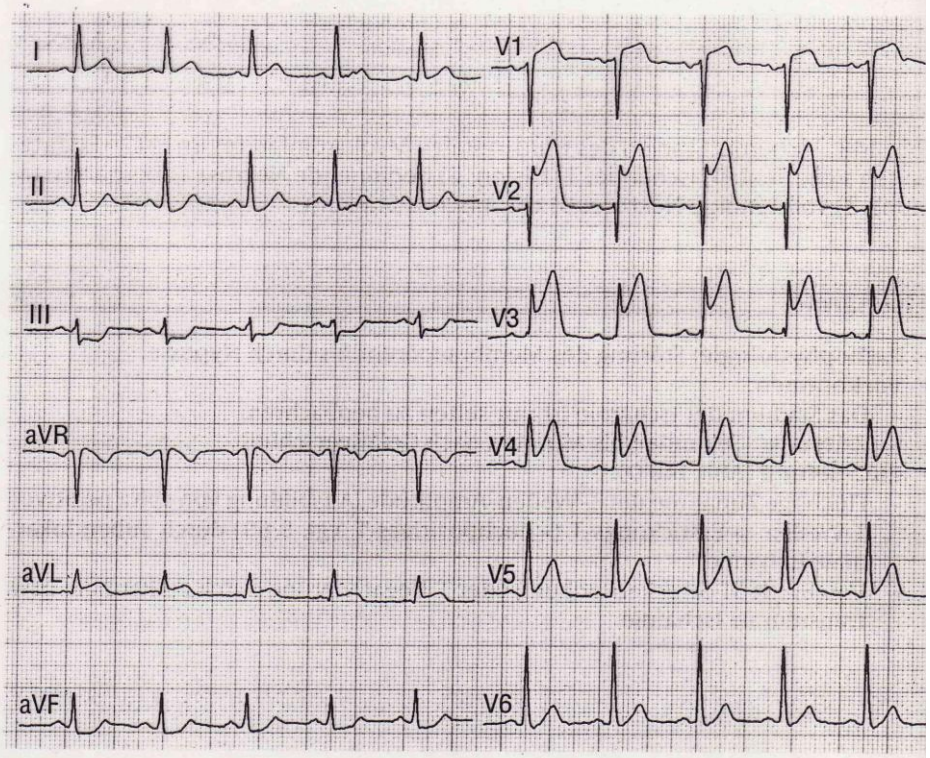

Abb. 149 a

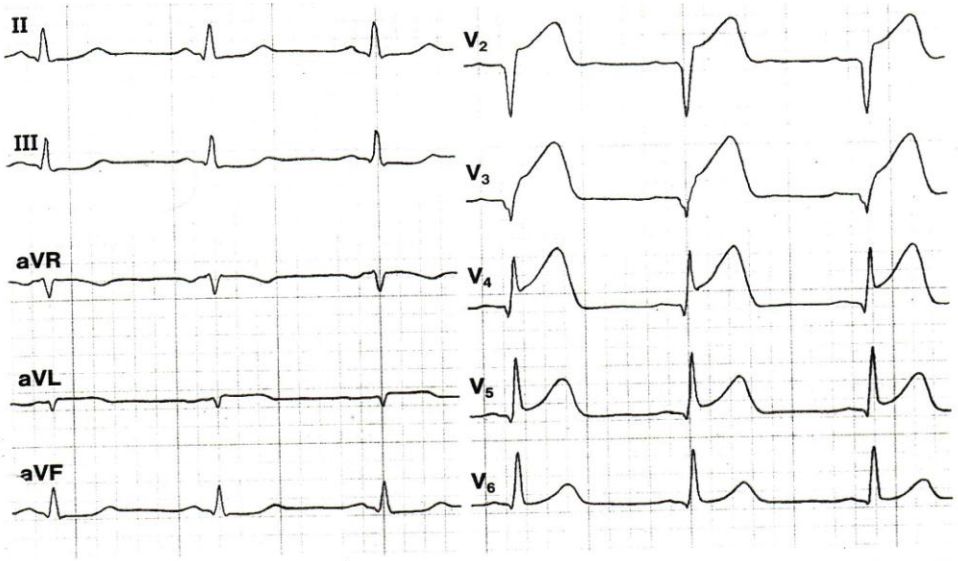

Abb. 199 Akuter großer Vorderwandinfarkt (anteroseptal-lateraler Infarkt, 1. Stadium). Deutliche S bung und positives T in V_2 bis V_5. Ausgeprägte monophasische Deformierung in V_3. Leichte ST-Hebun positives T in V_1 und V_6. Leichte ST-Senkung in II, III und aVF.

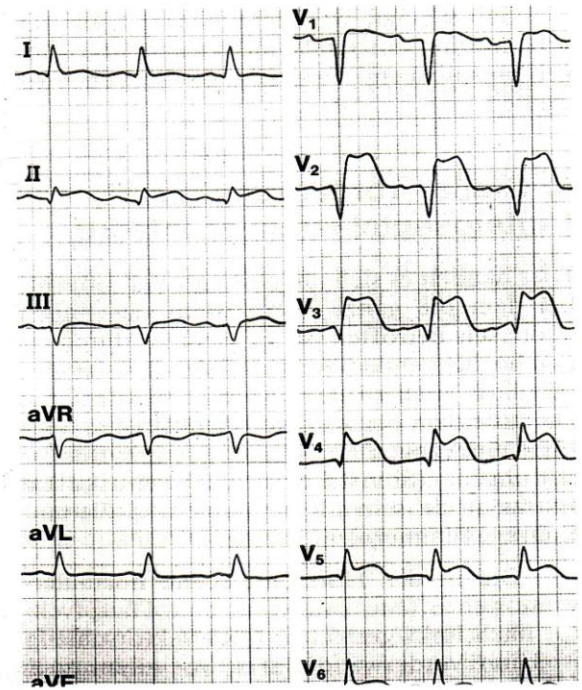

Der Hauptvektor ist beim großen derwandinfarkt immer deutlich nach h gerichtet, weil der Infarkt an der vor Wand sitzt. Aus diesem Grunde kann d itiale Vektor, der normalerweise nach gerichtet ist, nicht zustande kommen. So den die R-Vektoren im Vorderwandbe also die R-Zacken in V_2 bis V_5, beim Vo wandinfarkt nicht gebildet, und wir fi hier eine große Q-Zacke.

Der Lagetyp ist beim großen Vo wandinfarkt meist linkstypisch. Es kon auch andere Typen vor, wie zum Beispi überdrehter Linkstyp als Zeichen eines anterioren Hemiblocks. Manchmal f sich ein Rechtstyp, der dadurch zus kommt, daß in Ableitung I eine gro Zacke besteht, die größer ist als die fol R-Zacke. In den Ableitungen II und III f sich eine relativ hohe R-Zacke. Nicht selt

Abb. 200 Akuter großer Vorderwandinfarkt roseptal-lateraler Infarkt, 1. Stadium). Deutlic

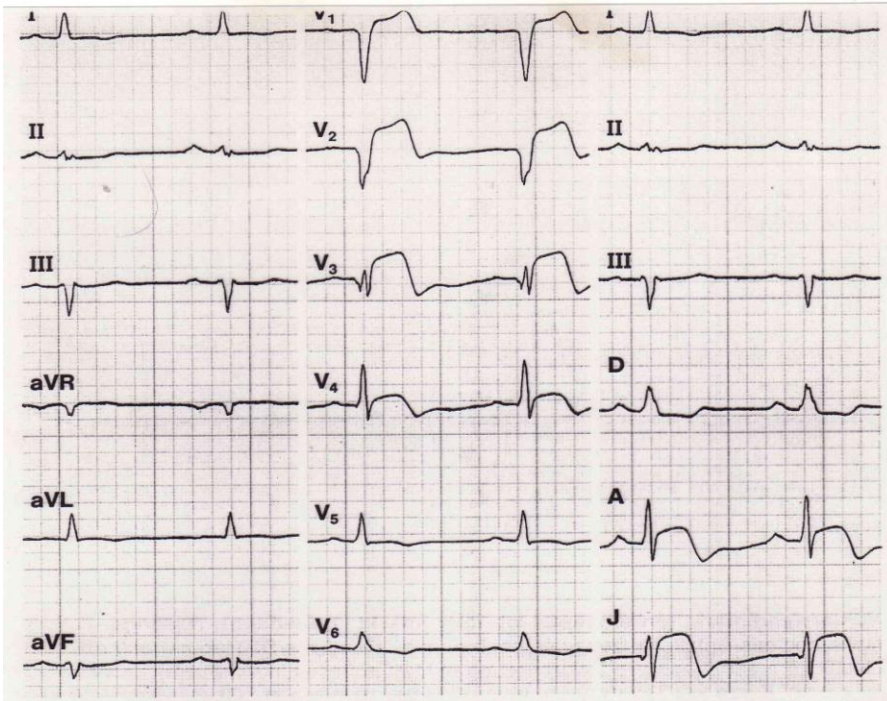

Abb. 203 Akuter Vorderwandinfarkt (anteroseptaler Infarkt, 1. Stadium). Hohe ST-Hebung und in V_1 bis V_4, ferner in A und J. Großes Q in V_1 bis V_3. T in V_3 und V_4 sowie in A und J leicht termin ST-Senkung und negatives T in I und V_6. ST-Senkung und biphasisches T in II.

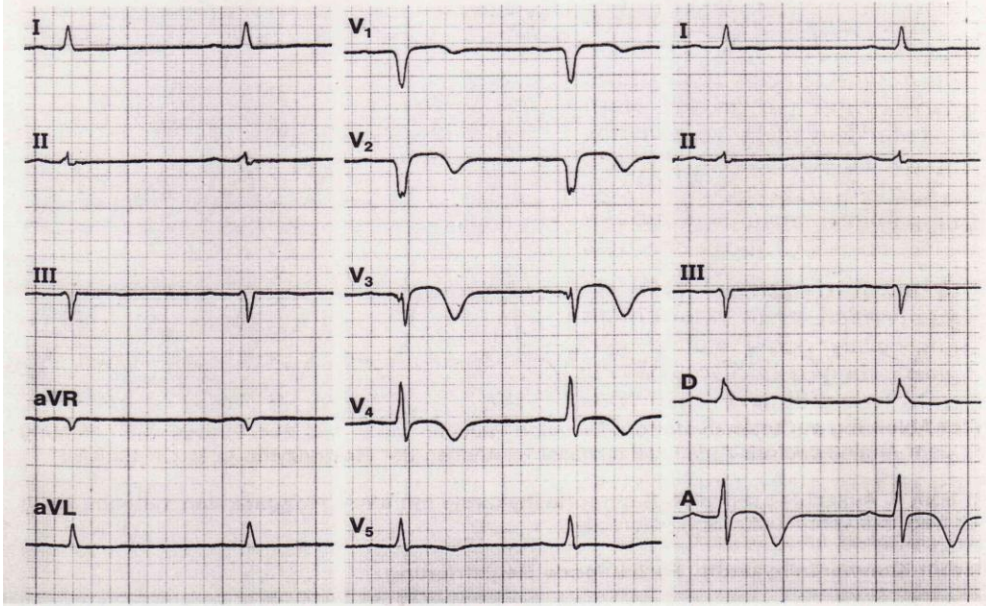

Hellige ardioSmart KH KIRCHDORF/INTENSIV
HF 85/min
I
II
III
AVR
AVL
AVF
V1
V2
V3
V4
V5
V6
09.Mai.97 07:31:41 25mm/s 10mm/mV ADS 35Hz 50Hz Automatik V3.0d CS

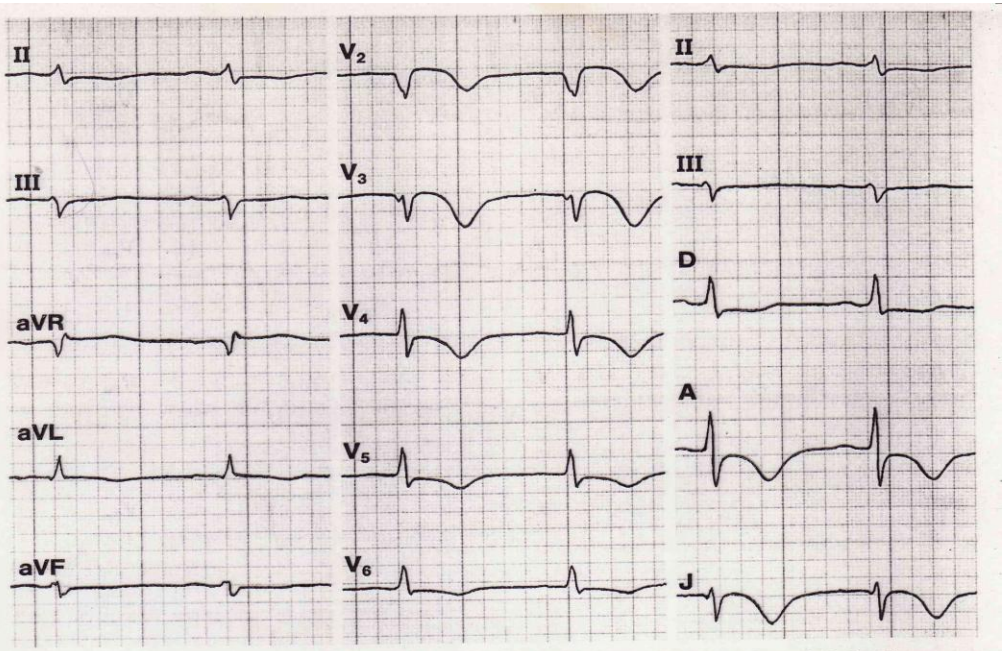

11 **Vorderwandinfarkt (anteroseptaler Infarkt), 2. Stadium, Frühphase.** Großes Q und tief spitz-nega- in V_2 bis V_3. Großes Q in V_1. Tief spitz-negatives T in I, II, aVL, A und J. Deutliche ST-Senkung und ne- T in D. In J ein kleines Q. In Nehb-Ableitungen keine sicheren transmuralen Infarktveränderungen wie Wilson-Ableitungen nachweisbar.

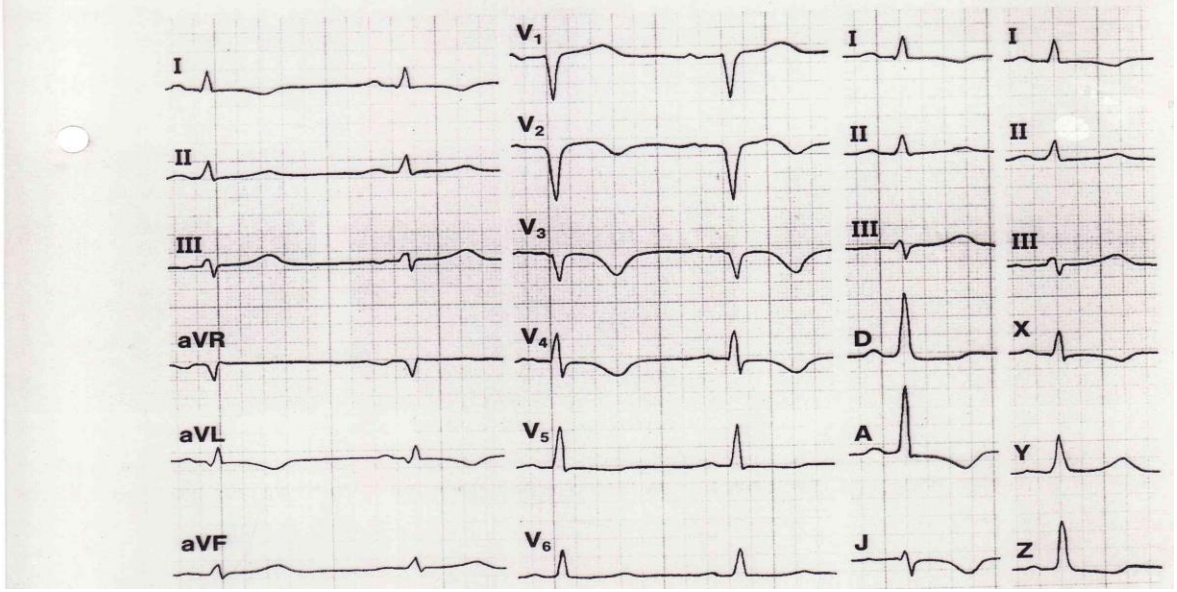

12 Alter Vorderwandinfarkt (anteroseptaler Infarkt), 2. Stadium, Spätphase.

Die erste Implantation eines kompletten Herzschrittmachersystems gelang 1958 Elmquist und Senning. Mit der raschen technischen Entwicklung ist der Herzschrittmacher zu einem unentbehrlichen Instrument der Therapie lebensbedrohlicher bradykarder Herzrhythmusstörungen geworden. Die transvenöse Implantationsmethode machte den Eingriff entscheidend einfacher.

Die Impulsgeber (Batterien) sind durch Materialverbesserung und mikroelektronische Schaltkreise kleiner und sicherer als früher, außerdem mehrfach programmierbar. Als Energiequellen werden im allgemeinen Lithiumbatterien verwendet. Theoretisch beträgt die Lebenszeit 10–15 Jahre. Die Verbesserung der Technik betrifft auch die Elektroden, die dünn, flexibel und haltbar sind. Da der Implantationseingriff klein und harmlos ist, kann er auch alten Patienten zugemutet werden.

besteht eine Indikatio
tremer, therapieresiste
z. B. aufgrund einer
zienz mit Dekompe
Weiterhin ist das „sic
das Syndrom des hy
nus mit klinischer Syn
pe) eine Indikation zu
tation. Schließlich
Schrittmachersonde b
Rhythmusstörungen
farkt oder nach Her
können.

Das EKG spielt i
machertherapie eine
man nur mit Hilfe d
cherfunktion genau
ren kann.

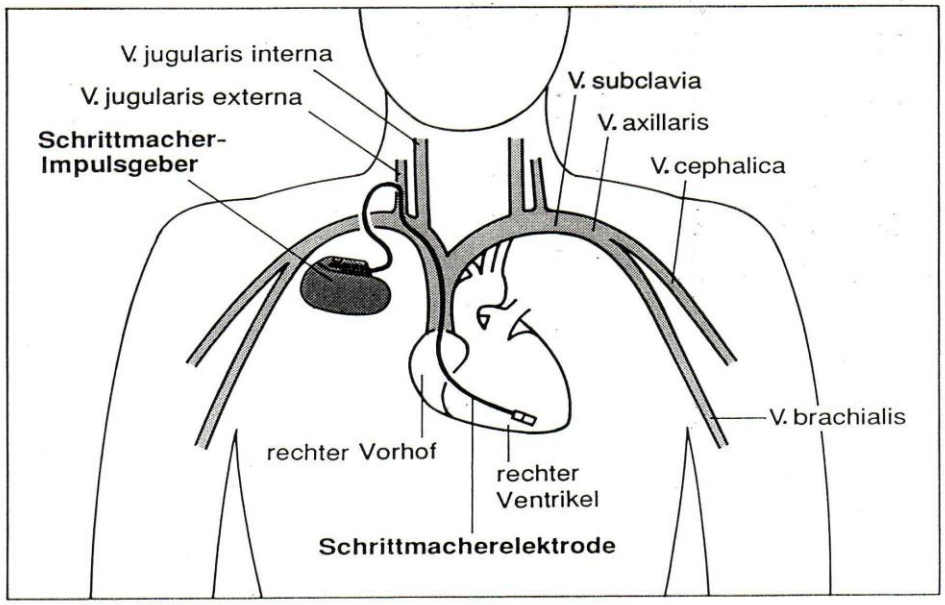

ıannten bifokalen Schrittmachers (DDD) besonders kompliziert, wenn zusätzlich ta-/karde Rhythmusstörungen auftreten.

Herzschrittmachersysteme

gibt heute zahlreiche Herzschrittmacher-teme. Für die Allgemeinärzte ist es jedoch ;reichend, wenn sie folgende vier Typen ınen, nämlich den starrfrequenten Schritt-cher (VOO), den Kammerbedarfsschritt-cher (VVI), den Vorhofbedarfsschrittma-r (AAI) und den bifokalen Schrittmacher)D).

Der erste Buchstabe kennzeichnet den Stimulationsort, also den Ventrikel (V), den Vorhof (A) oder beide (D).

Der zweite Buchstabe beschreibt den Ort der Eigenpotentialmessung (sensing), z. B. den Ventrikel (V), den Vorhof (A) oder beide (D).

Schließlich weist der dritte Buchstabe auf den Schrittmacher-Betriebsmodus hin, z. B. heißt „I" „inhibieren", „D" bedeutet „inhibieren und/oder getriggert" oder „O" besagt „keine Steuerung" (Tab. 19).

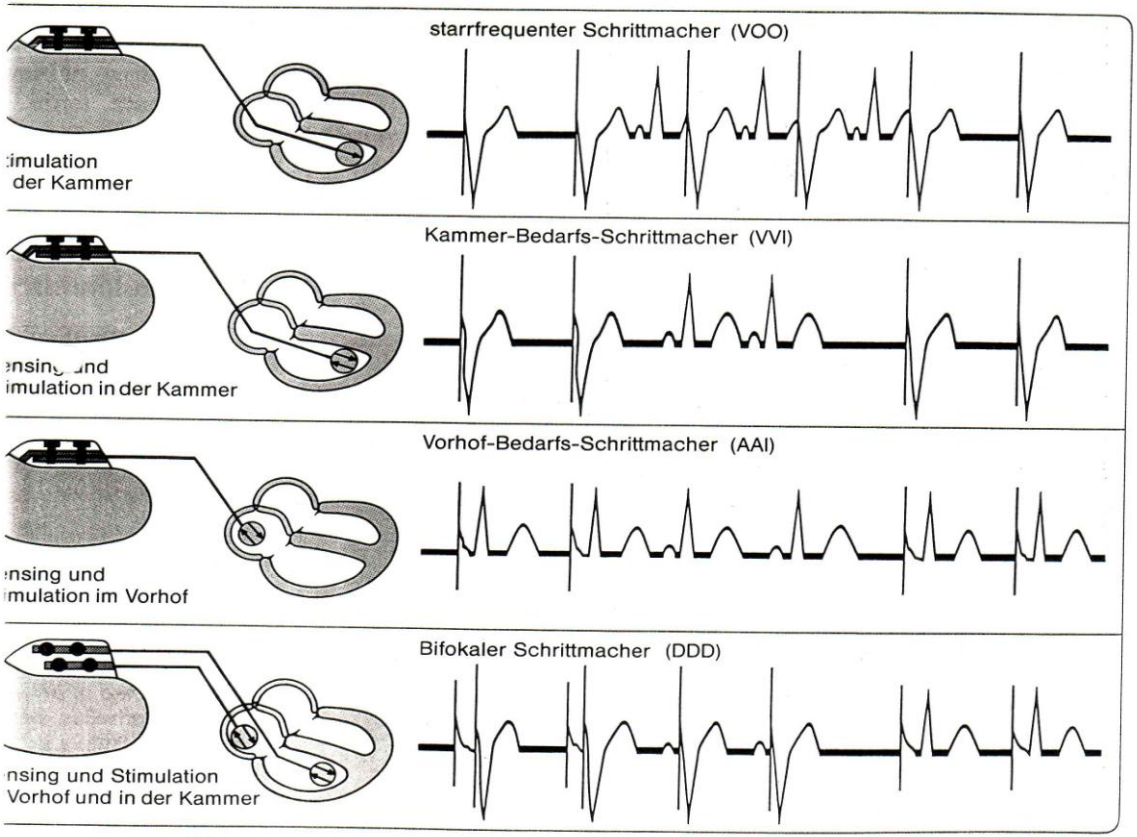

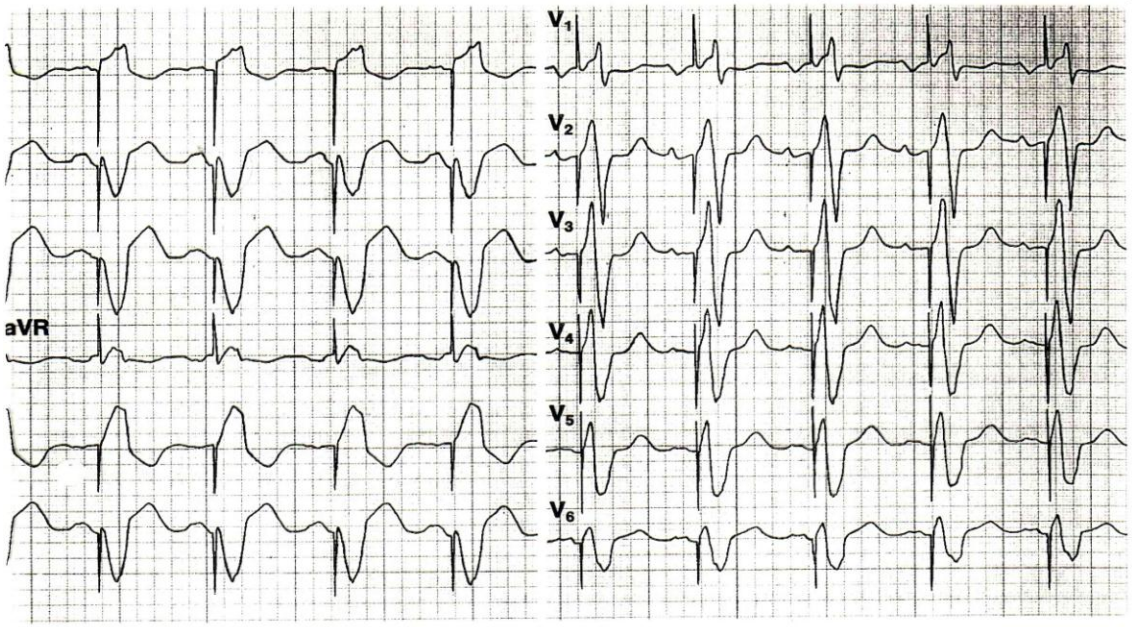

524 **Vorhofgesteuerter Schrittmacher (VAT).** Singulärer Ventrikel. P biatriale. Konstant 0,14 sec nach P- n Schrittmacherspikes und linksschenkelblockähnliche QRS-Ausschläge.

stimuliert und die Wahrnehmung (sen- findet ebenfalls im rechten Vorhof statt. Arbeitsweise ist dabei inhibierend. Als P- :n-ir' 'bierter Bedarfs-Schrittmacher dieser Schrittmachertyp in bestimmten n bei Bradykardie, z. B. „sick sinus syn- ıe", mit intakter AV-Überleitung implan- Die Wahrscheinlichkeit der Entwick- einer AV-Blockierung nach Schrittma- mplantation scheint gering.

ifokaler Schrittmacher (DDD)

bifokalen bzw. sequentiellen Schrittma- (DDD) wird unter physiologischen Be- ıngen die hämodynamisch günstigste pwirkung der Herzkontraktion durch eitlich abgestimmte Folge von Vorhof- Kammerkontraktion erreicht. Dabei eine erhaltene Vorhofkontraktion das minutenvolumen um bis zu 30% stei- darf zunächst der Vorhof und dann im Abstand von ca. 0,15 sec der Ventrikel stimuliert. Ist die Vorhofaktion erhalten und besteht eine höhergradige AV-Blockierung, so kann der Schrittmacher in einem programmierten Zeitintervall nach einer Vorhofeigenaktion eine Ventrikelaktion auslösen.

e) Frequenzadaptive Schrittmacher (VVIR, AAIR, DDDR)

Hämodynamische Studien haben gezeigt, daß unter Belastung eine Anpassung des Herzminutenvolumens, vor allem durch eine Frequenzsteigerung erreicht werden kann. Da sich bei dem herkömmlichen Schrittmachersystem (VVI) die Stimulationsfrequenz und damit die Herzfrequenz bei Belastung nicht erhöht, wird die körperliche Leistung gemindert. Neueste Schrittmacherentwicklungen ermöglichen eine Steigerung der Schrittma-

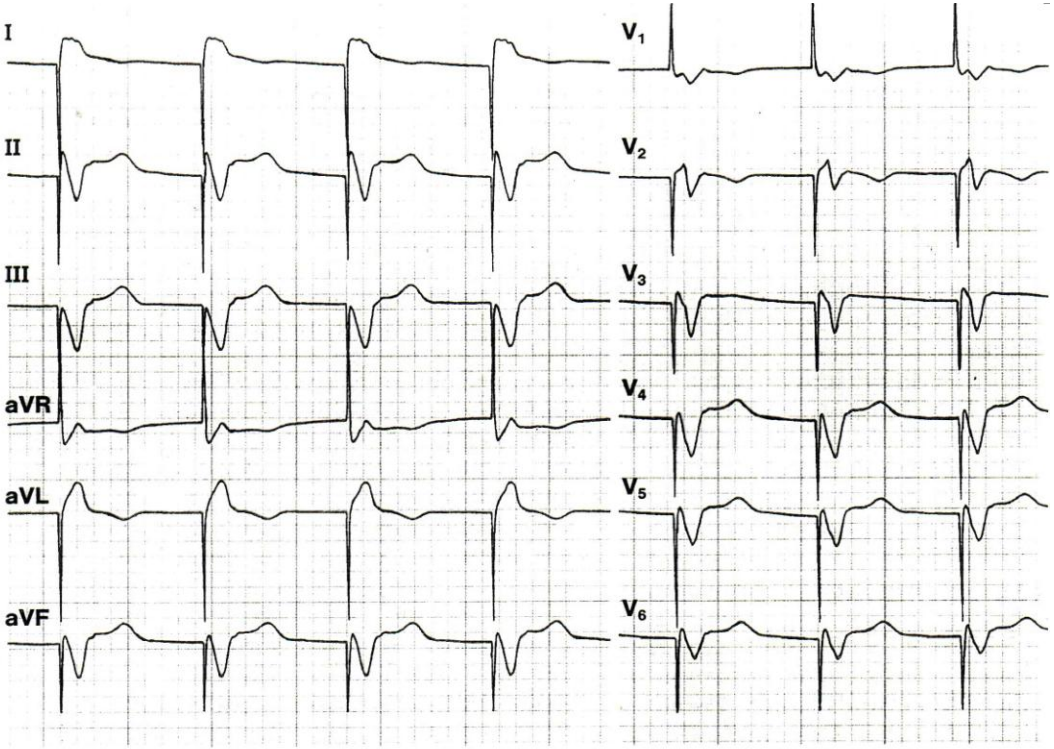

Abb. 518 Intakte Schrittmacherstimulation (VVI). Nach einem strichförmigen Reizimpuls ein lin blockähnliches Bild.

Häufig findet man nach einer Schrittmacherimplantation auch bei Eigenrhythmus, z. B. nach Abschalten des Schrittmachers, eine spitz-negative T-Zacke in den linkspräkordialen Ableitungen, die vorher nicht vorhanden war. Die Ursache dieser negativen T-Zacke ist noch nicht restlos geklärt. Möglich ist, daß die lokale Irritati die Schrittmacherelektrode dafür kommt.

Falls sowohl Vorhof als auch stimuliert werden, zeigt das Schri EKG zwei im Abstand von ca. 0,1

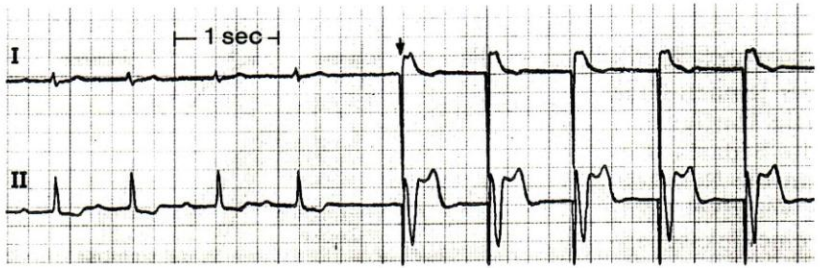

Abb. 519 Intakte mer-Bedarfs-Schr

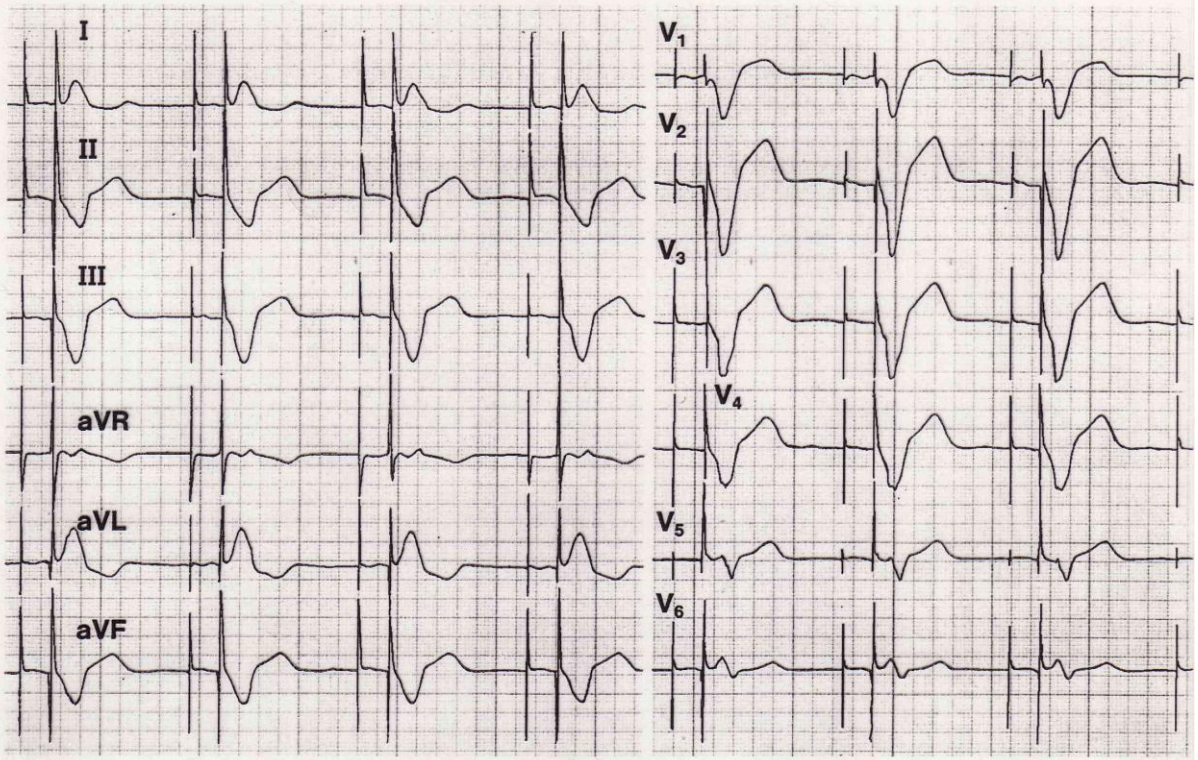

Abb. 525 Bifokaler Schrittmacher (DDD). Konstant 0,16 sec nach den Vorhofschrittmacherspikes s
kelspikes mit linksschenkelblockähnlichen QRS-Ausschlägen nachweisbar.

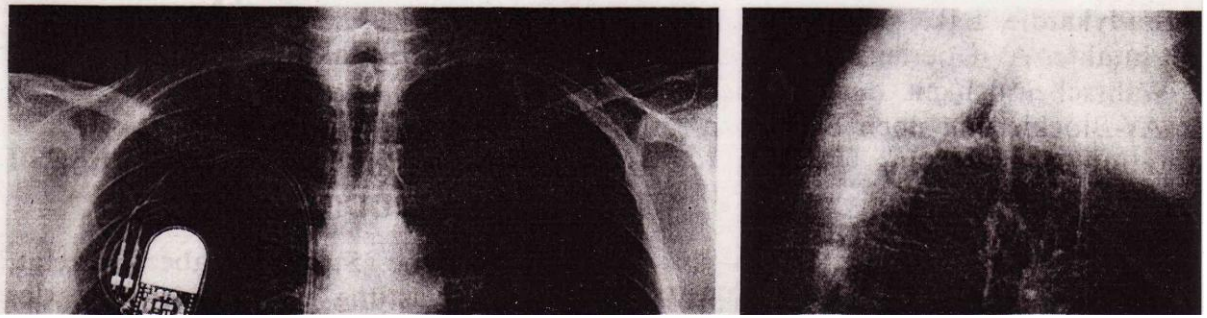

Grundlagen

- **Entzündliche Herzerkrankungen** können im Perikard, Myokard oder Endokard auftreten.
- ***Beachte:*** EKG-Veränderungen sind nur bei Perikarditis spezifisch!
- **Ursache:**
  - Entzündliche Reaktion im Perikard, meist auch Epimyokard (→ Perimyokarditis); häufig als unspezifische Begleitperikarditis bei viralen Infekten.
  - Andere Ursachen: Viral, tuberkulös, rheumatisch, urämisch, postoperativ postinfarkt.
- **Folge:** Verletzungsstrom → Außenschichtschädigung.

P[illegible]ikarditis

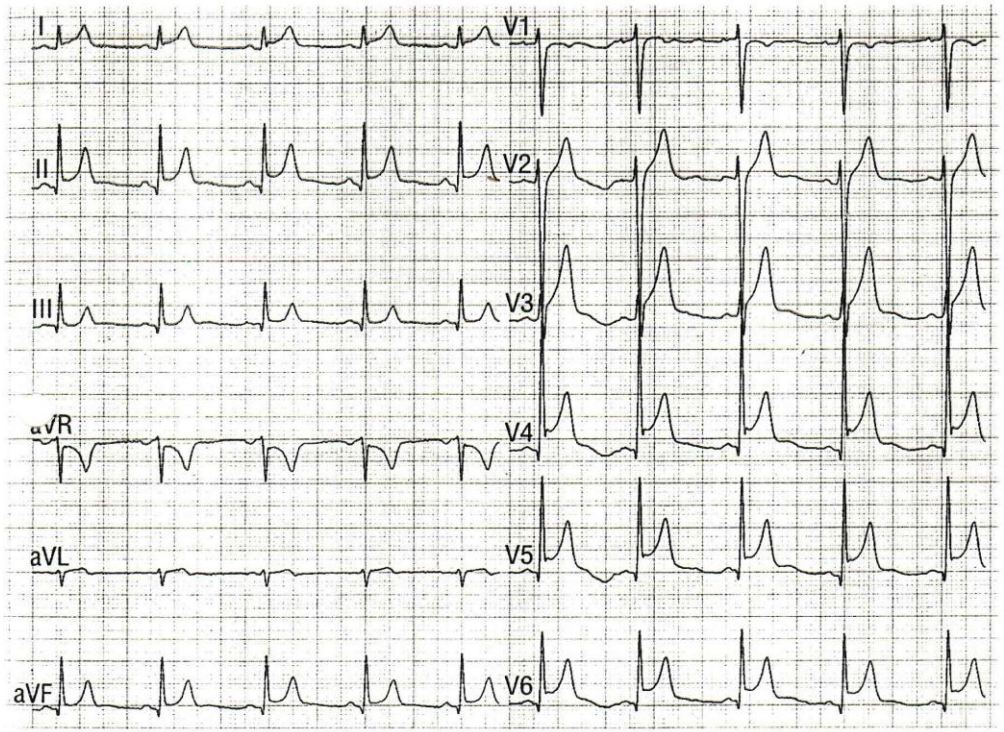

Abb. 162 EKG bei Perikarditis. Sinusrhythmus 70 S/min, Steiltyp. Normale Zeitintervalle. Ubiquitär ST-Streckenhebung (aVR spiegelbildlich Senkung). In V4 und V5 ST-Streckenhebung aus aufsteigender S-Zacke

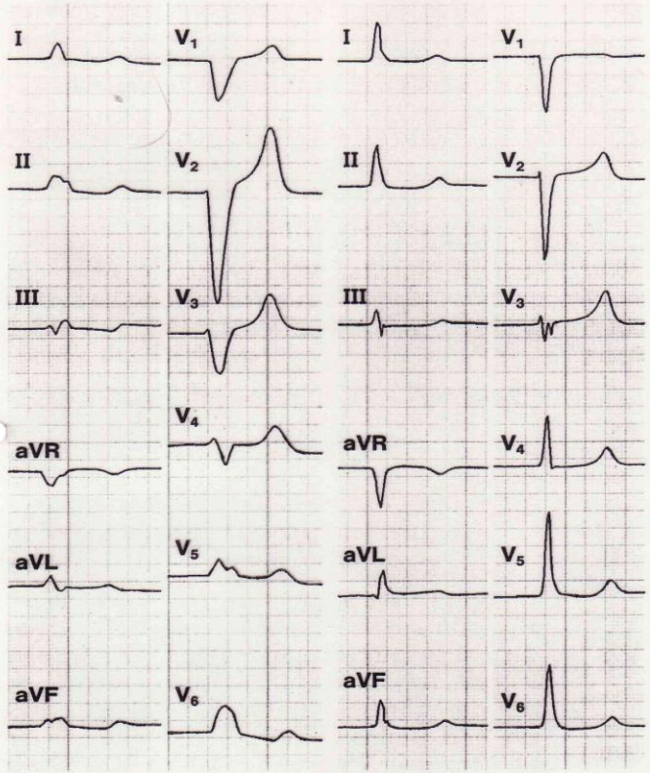

Abb. 383a Ausgeprägte Hyperkaliäm
69jährige Patientin. Aufnahme wegen u
klarem Koma. Serumkalium mit
8,5 mmol/l deutlich erhöht. QRS-Komple
linksschenkelblockartig verbreitert und
deformiert. Ungewöhnlich hohe und
schmale T-Welle, besonders in V_2 und
V_3.

Abb. 383b Hyperkaliämie nach Behandlung. Dieselbe Patientin wie in Abb. **383a**. QRS-Komplex schmal. Hohe schmale T-Welle noch in V_2 und V_3 zu sehen. Serumkalium: 6,5 mmol/l.

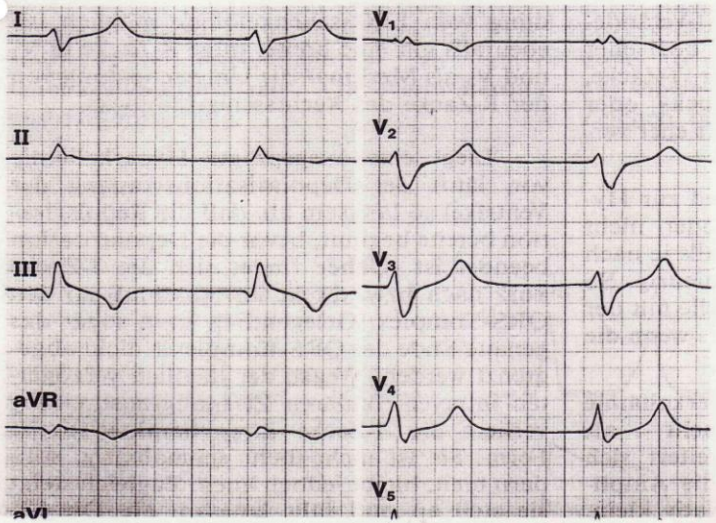

GE Medical Systems IT HELLIGE CONTRAST® 226 166 05 CE D 760

GEMS IT MAC1200 ST ALOIS BREITENBAUMER 00000000005012716, LKH KIRCHDORF
50 Jahre (20.09.1955)

HF 94/min

Vermessungsergebnisse:

QRS	:		136 ms
QT/QTcB	:	364 /	455 ms
PQ	:		108 ms
P	:		94 ms
RR/PP	:	636 /	635 ms
P/QRS/T	:	79/ -12/	121 Grad

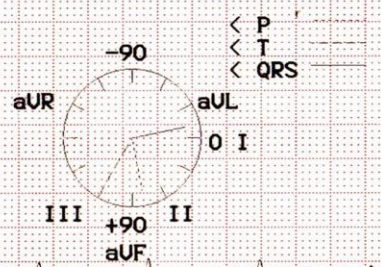

< P
< T
< QRS

Interpretation:
normaler Sinusrhythmus
Wolff-Parkinson-White
abnormales EKG

unbestätigter Bericht.

I
II
III
AVR
AVL
AVF
II
V1
V2
V3
V4
V5
V6

15.Dez.2005 10:51:18 25mm/s 10mm/mV ADS 50Hz 0.08 - 40Hz 6_F1_R .Automatik V5.21 M12i (1) 12SL®v231